Ближайшие и отдаленные результаты операции Jurasz в хирургии кист поджелудочной железы

Категория: **Хирургия**

В.Н. Силаев (1) , Е.Ю. Бозова (2)

(1) ГБОУ ВПО «Тверская ГМА Минздравсоцразвития РФ», кафедра хирургических болезней ФПДО;

(2) ГУЗ «Областная клиническая больница».

Обобщенные публикации с 1923-го по 1950 гг. об использовании цистогастростомии в лечении панкреатических кист/Библиографическаяссылка на статью:

Силаев В.Н., Бозова Е.Ю. Ближайшие и отдаленные результаты операции Jurasz в хирургии кист поджелудочной железы//Верхневолжский медицинский журнал.-2011.-Т.9. Вып.3 №11 – С.9-14.

Киста поджелудочной железы как серьезное осложнение может возникнуть после острого панкреатита в 5–70% наблюдений [1] и в 30% случаев обнаруживается при хроническом панкреатите [2]. Имеются противоречивые мнения относительно длительности существования кист. Одни авторы считают, что панкреатические кисты в 70% случаев разрешаются спонтанно, другие указывают только на 9% самопроизвольного их исчезновения и при условии размера кистозной п о л о сти менее 3 см [3, 4].

Внутреннее дренирование кисты занимает промежуточное положение в их лечении между мало-инвазивными процедурами и радикальными вмешательствами и подразумевает наложение соустья между стенкой кисты и верхними отделами желудочно-кишечного т ракта. Интимное сращение стенок кисты с задней стенкой желудка рассматривается рядом исследователей как показание к наложению цистогастроанастомоза. Простота выполнения т акой операции нат алкивается на распространенное среди отечественных хирургов мнение о низкой ре зистент-ности слизистой желуд ка к панкреатическому соку, риске появления пептической язвы, возможности инфицирования кистозной полости, аррозивного кровотечения и прочих нежелательных о сложнений.

История цистогастроанастомоза начинается в 1900 г., когда немецкий врач Bassel-Hagen F. предложил чрезжелудочный доступ для марсупиализации панкреатической кисты с подшиванием ее стенок в желудок [5]. Чешский хирург J e d licka в 1921 г. описал метод частичного иссечения кисты с наложением заднего цистогастроанастомоза [6]. Профессор хирургии из Польши Jurasz (Юраш) в 1931 г. изменил технику операции путем рассечения передней стенки желуд ка и формирования соустья кисты с задней его стенкой (рис. 1) [7].

Предложенный Jurasz вариант был использован рядом хирургов, и в феврале 1951 г. H. Frederick и соавт. в статье «Цистогастростомия в лечении панкреатических псевдокист» сообщили о 26 опубликованных случаях (табл. 1). Подводя итог, авторы публикации с очли метод Jurasz бе зопасным и поле зным в хирургии поджелудочной железы [8].

В 1975 г. с успехом выполнено эндоскопическое дренирование кисты в просвет желудка, в 1988 г. появляются первые результаты внутреннего транс-гастрального дренирования под контролем ультразвука [9], а в 1997 г. и лапароскопического наложения соустья между панкреатической кистой и желудком [10]. К 2005 г. публикуются сводные сведения уже о 118 л а пароскопических и 569 эндоскопических случаях выполнения цистогастроанастомоза снизкими цифрами послеоперационных осложнений и рецидивов [11]. Внедрение NOTES^-технологий открыло новые пути в лечении панкреатических кист [12]

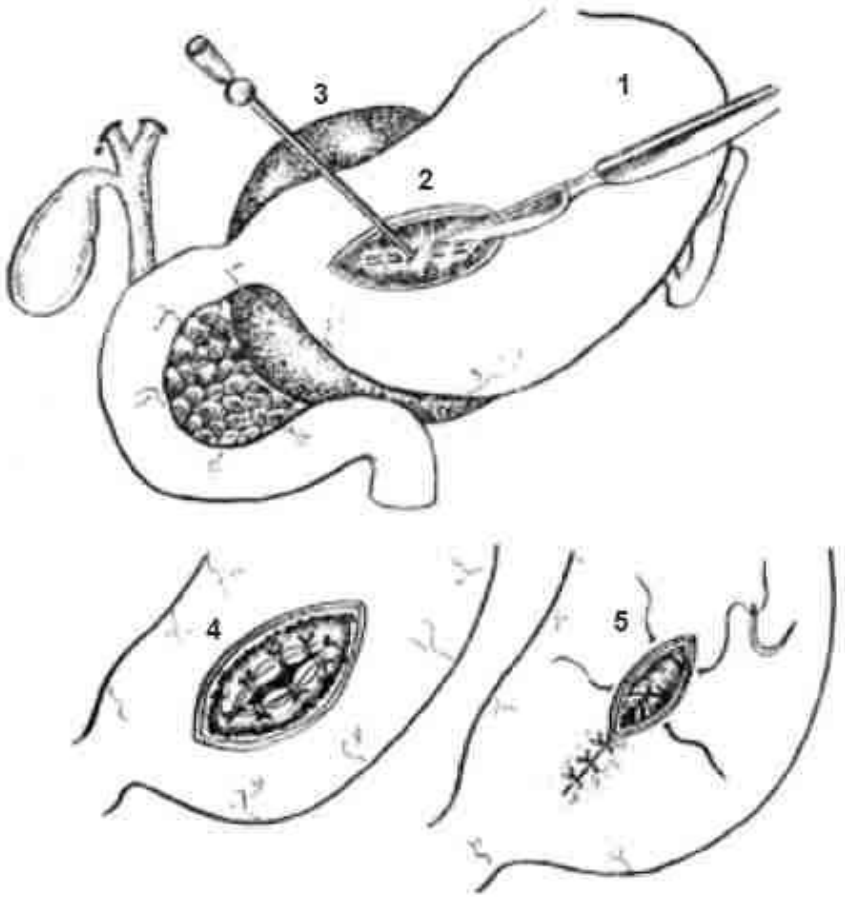

Рис. 1. Операция по Jurasz, 1931 г.: 1 – желудок; 2 – вскрытие панкреатической кисты через заднюю стенку желуд к а по игле; 3 – панкреатическая киста; 4 – соустье кисты с задней стенкой желудка; 5 – ушивание передней стенки желудка

Таблица 1

Обобщенные публикации с 1923-го по 1950 гг. об использовании цистогастростомии в лечении панкреатических кист.

Автор	Год	Случай	Операция	Срок наблюдения	Результат
Jedlicka	1923	1	Задний панкреатогастроанастомоз	5,5 года	Хороший
Lorenz	1921	1	Задний панкреатогастроанастомоз	5 мес.	Хороший
Jurasz	1931	2	Трансгастральный анастомоз	1 год	Хороший
Hara	1936	1	Трансгастральный анастомоз	7 мес.	Хороший
Veechi	1931	2	Передний анастомоз	3 года	Хороший
Harries	1934	1	Передний анастомоз	–	–
Hara	1936	1	Трансгастральный анастомоз	7 нед.	Хороший
Kafka	1939	1	Задний анастомоз	12 дней	Умер
Maske	1941	1	Трансгастральный анастомоз	4,5 года	Хороший
Erdly	1941	1	Трансгастральный анастомоз	5 мес.	Хороший
Hortolomei	1941	1	Трансгастральный анастомоз	–	–
Rossing, Konig	1941	1	Задний анастомоз		
Selman	1942	1	Цистогастроанастомоз	–	–
Henrich	1942	1	Цистогастроанастомоз	–	–
Altshuler	1942	1	Задний анастомоз	8 лет	Удовл.
Poer	1942	1	Трансгастральный анастомоз	8,5 года	Хороший
J.D. dos Santos	1944	1	Трансгастральный анастомоз с наружным отведением	–	–
Kunc	1944	3	Трансгастральный анастомоз	4,5 года, 2 и 3 мес.	Хороший
Aldis	1946	1	Цистогастроанастомоз	–	Отличный
Mahedevan	1947	1	Задний анастомоз	4,5 года	Хороший
Milroy	1949	1	Трансгастральный анастомоз		Хороший
Brandenburg	1950	1	Трансгастральный анастомоз	1,5 года	Хороший

При изучении доступной отечественной и зарубежной литературы нами отмечено, что за прошедшие сто лет интерес хирургов к идее дренирования кисты поджелудочной железы в желудок не утрачен. Более того, с развитием медицинских технологий приемы создания цистогастроанастомоза постоянно модифицируются и, как указано выше, в настоящее время наряду с классическим широко выполняются и в малоинвазивных вариантах. Однако, не обсуждая результаты ресурсоемких малоинвазивных техник, нами было обнаружено, что большинство авторов, использующих стандартную открытую технику выполнения цистогастроанастомоза, приводят статистические данные от нескольких наблюдений до нескольких десятков случаев (табл. 2). Более того, не все исследователи указывают на послеоперационные осложнения и частоту рецидивов, что не позволяет в полной мере раскрыть достоинства и недостатки операции Jurasz-метода, по-прежнему сохраняя к ней неоднозначное отношение.

Цель исследования - изучить ближайшие и отдаленные результаты хирургического лечения больных с кистой поджелудочной железы, оперированных по методу Jurasz.

Материалы и методы

В нашем распоряжении имеется достаточно большой опыт хирургического лечения кист поджелудочной железы. Проанализирован период работы с

1998-го по 2010 гг., в течение которого в отделении гнойной хирургии ГУЗ ОКБ было оперировано 455 больных по поводу различных форм хронического панкреатита. В частности, киста поджелудочной железы имелась у 309 (67,9%) больных. Был использован весь спектр операций – от чрескожного дренирования под контролем УЗИ до панкреатодуоденальных резекций (рис. 2). Следует отметить, что больше половины (51%) оперативных вмешательств носили органосохраняющий характер с внутренним дренированием кисты в просвет желудочно-кишечного тракта. Среди таких операций цистогастроанастомоз был выполнен у значительного числа пациентов, а именно у 84 (27%) больных от общего числа оперированных по поводу кисты поджелудочной железы. Это послужило поводом к обобщению полученных результатов.

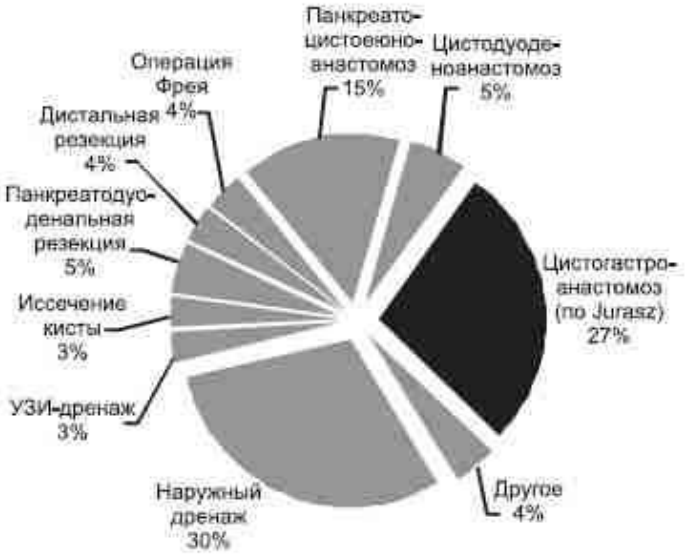

Рис. 2. Хирургические вмешательства, использованные нами при лечении кист поджелудочной железы

Таблица 2

Публикации с 1975-го по 2008 гг. о случаях цистогастростомии в лечении панкреатических кист

Автор	Год	Тип операции	Число больных	Успех	Послеопе-рационные осложнения	Ле-таль-ность	Рецид-ив	Инфек-ционные осложнения
Sankaran and Walt	1975	Цистогастроанастомоз (шв)	25	23(92%)		2 (8%)	2 (8%)	
Nealon et al.	1989	Цистогастроанастомоз	11	11 (100%)		0	NR	
Newell et al.	1990	Цистогастроанастомоз	39	35 (90%)	13 (13%)	2 (5%)	4 (10%)	
Vitas and Sarr	1992	Цистогастроанастомоз	8	7 (90%)		0	1 (10%)	
Данилов М.В.	1995	Цистогастроанастомоз	18			0		
Spivack et al.	1998	Цистогастроанастомоз	14	13(93%)	5 (24%)	0	NR	
Heider et al.	1999	Цистогастроанастомоз	10	7 (70%)		0	3 (30%)	
Багненко С.Ф.	2000	Цистогастроанастомоз	10			0		
Шалимов А.А. и др.	2000	Цистогастроанастомоз	39					
Nemej R.	2002	Цистогастроанастомоз	12					
Solisni P. et al.	2002	Эндоскопический дренаж	15		13%	NR	6,6%	
Oláh A. et al.	2004	Цистогастроанастомоз	39					
Hauters P. et al.	2004	Лапароскопический шв	12		1	0	0	1
Нартайлаков М.А.	2007	Цистогастроанастомоз	39	68,75%		0	6	
Voermans R.P. et al.	2007	Эндоскопический дренаж	7	100%				
Aljarabah M. et al.	2007	Лапароскопический шв	118	98,3%	4,2%	0	2,5%	
		Эндоскопический шв	583	80,8%	12%	0,4%	14,4%	
Abreu R.A. et al.	2007	Эндоскопический	14		2	0	0	
Palanivelu C. et al.	2007	Лапароскопический шв	90			0	1	
		Цистогастроанастомоз	2			0		
Lopes C.V. et al.	2008	Эндоскопический шв	37	29		NR	6	2
Bonvente S. et al.	2008	Лапароскопический шв	9					
Owera A.M. et al.	2008	Лапароскопический шв	4			0		
		Эндоскопический шв	3			0		
Barthet M. et al.	2008	Эндоскопический дренаж	28	96%	18 (9%)	1		1

Для изучения ближайших и отдаленных результатов хирургического лечения кист поджелудочной железы по методу Jurasz проведено письменное анкетирование до операции, опрос в послеоперационном периоде и анкетирование в сроки от 2 мес. до 7,5 года. Для оценки интенсивности боли использовали визуальную аналоговую шкалу с диапазоном от 0 (нет боли) до 10 баллов (сильная боль). Показатели качества жизни оценивали с помощью анкеты SF-36. Влияние заболевания поджелудочной железы на физический статус изучали с помощью соматометрии в дооперационном периоде и при контрольных осмотрах. Оценку соматического статуса производили путем измерения при помощи

калипера толщины кожно-жировой складки на плече, определения окружности плеча. Результаты рассчитывали при помощи таблиц трофологического статуса, оценивали индекс массы тела (индекс Кетле). Отдаленный результат регистрировали на основании разработанной оригинальной анкеты. На разосланные почтой 80 анкет ответили 46, комплаентность составила 57,5%. Умерли в отдаленном периоде 8 пациентов, из них в 6 случаях причина смерти не указана, у 1 диагностирован рак поджелудочной железы, у 1 кровотечение из аневризмы печеночной артерии в желудок.

Результаты и их обсуждение

Среди больных с панкреатической кистой преобладали мужчины – 67,9% (рис. 3), средний возраст которых составил 41,7 года против 47,6 года у женщин. Обращало на себя внимание доминирование среди больных лиц, имеющих среднее (47,6%), среднее специальное (38,1%), и неполное среднее (11,9%) образование. Закончивших высшее учебное заведение оказалось лишь 2,4%. Социальная занятость пациентов представлена на рис. 3. Как видно из приведенных данных, более 56% больных оказались вне трудовой деятельности, из них по причине пенсионного возраста – 17%, инвалидности – 32% и не имеющих работы 51%. Средняя длительность заболевания составила 13,3 мес. для мужчин и 11,6 мес. для женщин.

В клинической картине заболевания доминировал стойкий болевой синдром – у 59,5% обследованных. Кахексия имелась у 11,9%, сахарный диабет – 6% и значимый асцит у 6% больных. Вероятной причиной заболевания у 53,6% (из них мужчины составили 75,5%) было злоупотребление алкоголем, наличие желчных камней у 14,3% (из них женщин 66,7%), другие причины имелись у 32,1% больных. Ранее по поводу патологии поджелудочной железы прооперированы 27 (32,1%) больных, из них дренирование сальниковой сумки при панкреонекрозе выполнялось в 7 случаях, наружное дренирование панкреатической кисты в 7, внутреннее дренирование панкреатической кисты в 6 (4 - операция Jurasz, 2 - панкреато-еюностомия), резекция поджелудочной железы - в 2, диагностическая лапаротомия - в 4, торакоскопи-ческая спланхникосимпатэктомия - в 1 случае. Перенесли неоднократное оперативное вмешательство 4 больных. Проведенные рентгеновская компьютерная томография или магнитно-резонансная томография (у 16 пациентов), ультразвуковое исследование (у 78), эндоскопическая ультрасоноскопия (у 5) позволили до операции в 83,3% топографически точно установить локализацию панкреатической кисты. При этом оказался заинтересованным один отдел железы у 42 (головка 15, в тело 10, хвост 17), два отдела у 22 (головка-тело 5, тело-хвост 18), три отдела у 2 (головка-тело-хвост). Киста в левом латеральном фланке обнаружена у 2, в правом у 1 пациента. Размеры обнаруженной кисты варьировали до 6 см у 12, 6-10 см у 34, свыше 10 см у 38 больных.

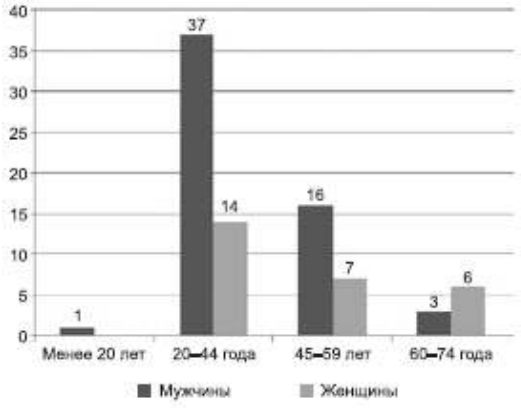

Рис. 3. Распределение оперированных больных по возрасту и полу

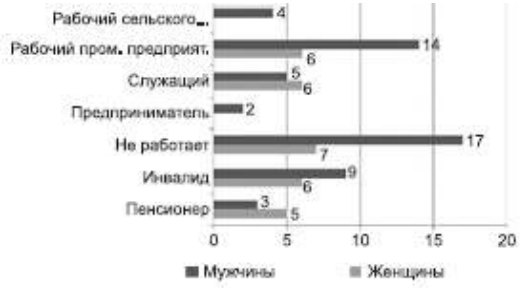

Рис. 4. Социальный статус оперированных больных

Оперативное вмешательство всем больным проводили под общей анестезией, цистогастроанастомоз формировали диаметром до 5-6 см, используя модификацию по Jurasz в 54 случаях, по dos Santos - в 12, по Jedlicka - в 8, степлерный шов GIA™ 80-4.8 - в 4, трансгастральную лапароскопию - в 2 случаях.

Среднее время операции составило 74 мин. В послеоперационном периоде фебрильная температура отмечалась в 16,7%, лейкоцитоз в 10,6% случаев, транзиторная амилазурия в 22,7%. Аррозивное кровотечение из артерий чревной трифуркации отмечено в 2 случаях, наружный панкреатический свищ в 1, нагноение послеоперационной раны в 1, пневмония в 1, острый инфаркт миокарда в 1. Релапаротомия выполнена у 2 больных. Средний койко-день составил 17,3 сут Летальный исход отмечен в 1 случае (1,1%) на 7-е сут при трижды рецидивирующем аррозивном кровотечении из селезеночной артерии.

В сроки от 2 мес. до 7,5 года после операции ультразвуковое исследование выполнено 42 пациентам, рецидив кисты выявлен у 5, или в 11,96% (2 - после лапароскопической, 1 - степлерной и 2 - Jurasz-мо-дификации).

При проведении оценки боли по визуально-аналоговой шкале было выявлено, что средний показатель боли до операции составил 6,3 балла, в послеоперационном периоде - 2,5 балла и в отдаленном периоде 1 балл. На рис. 5 видно, что в послеоперационном и отдаленном периодах боль оценивалась пациентами в диапазоне от 0 до 4 баллов, а у большей части пациентов (63,6%) болевой синдром отсутствовал.

Изучение трофического статуса показало, что у пациентов, оперированных по методике Jurasz, средние величины индекса массы тела имели достаточно низкие показатели как до операции (22,5), так и после нее (21,5) (рис. 6). Однако в отдаленном периоде оказалось, что у мужчин имелась тенденция к незначительному повышению среднего показателя индекса массы тела до 23,7, а у женщин, наоборот, его снижение до 20,5. В целом же во всей группе больных сохранялась тенденция к преобладанию лиц с легкой степенью нарушения питания (рис. 7).

На основании полученных данных можно высказать суждение, что качество жизни пациентов, перенесших внутреннее дренирование панкреатической кисты по методике Jurasz повышается по всем параметрам анкеты SF-36. Показатели были лучше у больных в отдаленном периоде, причем наиболее значимые различия были получены по параметрам психического здоровья, социального функционирования, болевого синдрома (рис. 8).



Рис. 5. Интенсивность боли (в баллах) по визуальной аналоговой шкале у пациентов, оперированных по методу Jurasz в до-, послеоперационном и отдаленном периодах

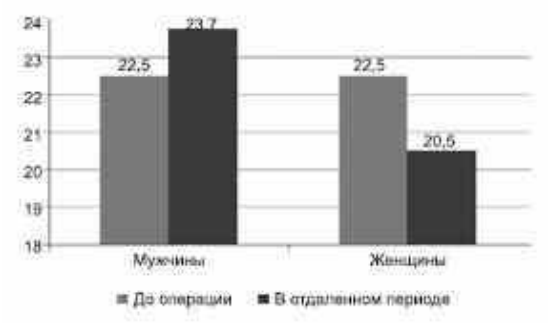

Рис. 6. Средние значения индекса массы тела у больных в дооперационном и отдаленном периодах

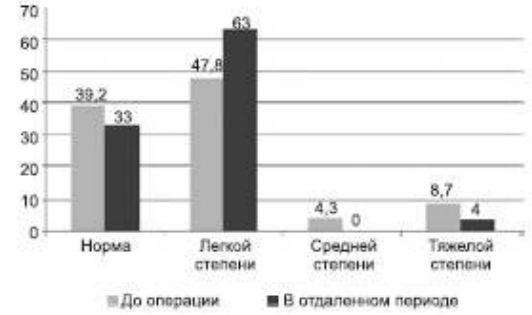

Рис. 7. Распределение по степеням нарушения питания больных в дооперационном и отдаленном периодах

Получен письменный ответ на оригинальную анкету изучения отдаленных результатов от 44 респондентов. Опрос показал, что улучшение состояния в отдаленном периоде после операции отмечено у большинства оперированных – в 92,8% случаях, ухудшение состояния имелось в 2,4%, без изменения в 2,4%, не смогли оценить свое состояние 2,4% больных. Однако следует отметить, что периодические боли имелись в 16,5% случаев, вздутие живота – в 10,4%, запоры – в 9%, поносы – в 6,5%, рвота – в 5,2%, что вынуждало постоянно соблюдать диету33,8%) и принимать лекарственные препараты, чаще ферменты (15,6%). За период после хирургического вмешательства 36,1% больных получали периодическое лечение в больнице, из них 2/3 амбулаторно. Продолжали работать по специальности 16 (36%) больных, причем у 2 работа из них изменилась на более легкую, а 14 (31,8%) имели группу инвалидности (из них 10 по причине поражения поджелудочной железы).

На основании проведенного исследования получены предварительные результаты, свидетельствующие о достаточно высокой эффективности операции Jurasz в лечении простых кист поджелудочной железы, низком проценте послеоперационных осложнений, рецидивов и летальности. Оперативное вмешательство надежно купирует болевой синдром, что ведет к улучшению качества жизни. Однако позитивные сдвиги в качестве жизни в отдаленном периоде не сказались на социальной адаптации больных, а техническая простота и органосохраняющий характер прямого соустья между панкреатической кистой и просветом желудка заметно не улучшили трофического статуса пациентов.

Очевидно, что техническая сторона вопроса операции Jurasz не является принципиальной при выборе хирургической методики лечения кисты поджелудочной железы. Представляется целесообразным дальнейшее изучение места операции Jurasz в концепции лечения хронического панкреатита.

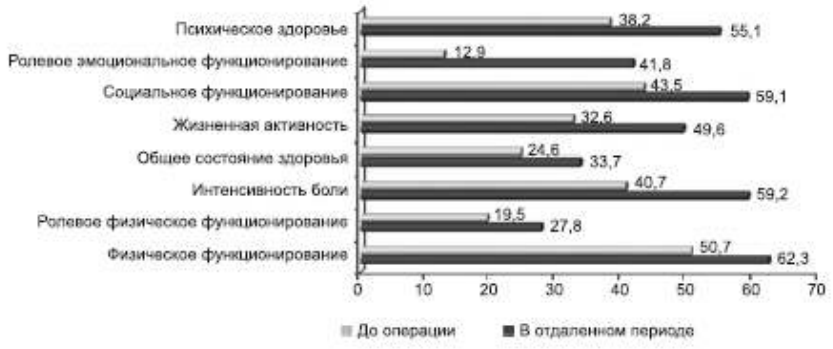

Рис. 8. Качество жизни больных по опроснику SF-36 в дооперационном и отдаленном периоде у пациентов, оперированных по методике Juras

Литература

1. Siegelman S.S. et al. CT of fuid collections associated with pancreatitis // AJR Am J Roentgenol. - 1980. - Vol. 134. -P. 1121-1132.

2. Ahmad S.A. et al. Chronic pancreatitis: recent advances and ongoing challenges // Curr. Probl. Surg. - 2006. - Vol. 43. -P. 124-238.

3. Bourliere M, Sarles H. Pancreatic cysts and pseudocysts associated with acute and chronic pancreatitis // Dig Dis Sci. -1989. - Vol. 34. - P. 343-348.

4. Nguyen B.L., Thompson J.S., Edney J.A. et al. Infuence of the etiology of pancreatitis on the natural history of pancreatic pseudocysts // Am. J. Surg. - 1991. - Vol. 162. - P. 527-530.

5. Bessel-Hagen F. Zur operativen Behandlung der Pankre-ascysten // Verhandl Deuts Gesellschaft Chir. - 1900. - Vol. 2. -P. 683-695.

6. Polak E. Pancreatogastrectomy proposed by R. Jedlicka in the treatment of pancreatic cysts // Rozhl Chir. - 1952. - Vol. 31. -P. 335-341.

7. Jurasz A. Zur Frage der operativen Behandlung des Pan-creascysten // Arch. Klin. Chir. - 1931. - P. 164.

8. Frederick H. Cystogasrtostomy a treatment of pancreatic pseudocyst // Annals of Surgery. - 1951, February. - P. 219-225.

9. Heyder N., Flügel H., Domschke W. Catheter drainage of pancreatic pseudocysts into the stomach // Endoscopy. - 1988. - Vol. 20. - P. 75-77.

10. Smadja C, Badawy A, Vons C. et al. Laparoscopic cystogastrostomy for pancreatic pseudocyst is safe and effective // J. Laparoendosc. Adv. Surg. Tech. A. - 1999. - Vol. 9. - P. 401–403.

11. Aljarabah M., Ammori B.J. Laparoscopic and endoscopic approaches for drainage of pancreatic pseudocysts: a systematic review of published series // Surg. Endosc. - 2007. - Vol. 21. -P. 1936-1944.

12. Pallapothu R. NOTES(®) stapled cy stgastrostomy: a novel approach for surgical management of pancreatic pseudocysts // Surg Endosc. - 2011. - Vol. 25. - P. 883-889.

13. ДаниловМ.В., Федоров В.Д. Хирургия поджелудочной железы. - М.: Медицина, 1995. - 512 с.

14. Шалимов А.А., Грубник В.В., Горовиц Д. и др. Хронический панкреатит. Современные концепции патогенеза, диагностики и лечения. - Киев: Здоровье, 2000. - 256 с