Androsov P.I. Mehanicheskij shov v hirurgii sosudov. – M.: Medgiz, 1960. – 156 s.

58. *Богопольский П.М., Глянцев С.П., Богницкая Т.Н., Гольдфарб Ю.С.* «Советские искусственные спутники хирургии» (к истории создания и забвения первых в мире сосудосшивающих аппаратов) // Анналы хирургии. – 2007. – № 5. – С. 73 – 80.

Bogopol'skij P.M., Gljancev S.P., Bognickaja T.N., Gol'dfarb Ju.S. «Sovetskie iskusstvennye sputniki hirurgii» (k istorii sozdanija i zabvenija pervyh v mire sosudosshivajushhih apparatov) // Annaly hirurgii. – 2007. – № 5. – S. 73 – 80.

59. *Донецкий Д.А.* Пути увеличения эффективности операций системно-легочного межартериального анастомоза в лечении больных врожденными пороками сердца «синего» типа: Дис. … д-ра мед. наук. – М., 1967.

Doneckij D.A. Puti uvelichenija jeffektivnosti operacij sistemno-legochnogo mezharterial'nogo anastomoza v lechenii bol'nyh vrozhdennymi porokami serdca «sinego» tipa: Diss… d-ra med. nauk. – M., 1967.

60. http://ru.wikipedia.org/wiki/Целлофан.
http://ru.wikipedia.org/wiki/Cellofan.

61. *Gross R.E.* Persistent ductus arteriosus and its surgical treatment // Advances in pediatrics. – New York, 1942. – P. 167–178.

62. *Voorhees A.B. Jr., Jaretzki A., Blakemore A.H.* The use of tubes constructed from vinyon «N» cloth in bridging arterial defects. A preliminary report // Ann. Surg. – 1952. – Vol. 135. – P. 332.

63. *Edwards W.S., Tapp J.S.* Chemically treated nylon tubes as arterial grafts // Surgery. – 1955. – Vol. 38, № 1. – P. 61–70

64. *DeBakey M.E., Cooley D.A., Crawford E.S., Morris G.C.,* Jr. Clinical application of a new flexible knitted Dacron arterial substitute // Ann. Surg. – 1958. – Vol. 24. – P. 862.

65. *Мешалкин Е.Н.* До высот искусства. – Новосибирск. – 1997. – 261 с.

Meshalkin E.N. Do vysot iskusstva. – Novosibirsk. – 1997. – 261 s.

66. *Бокерия Л.А., Глянцев С.П., Логинов Д.Т.* Наталья Борисовна Доброва (1926–2001) // Анналы хирургии. – 2001. – № 3. – С. 73–80.

Bokerija L.A., Gljancev S.P., Loginov D.T. Natal'ja Borisovna Dobrova (1926–2001) // Annaly hirurgii. – 2001. – № 3. – S. 73–80.

67. *Седов В.М.* Памяти профессора Льва Валерьевича Лебедева // Вестник хирургии. – 2012. – Т. 169, № 3. – С. 124–125.

Sedov V.M. Pamjati professora L'va Valer'evicha Lebedeva // Vestnik hirurgii. – 2012. – T. 169, № 3. – S. 124–125.

68. http://ru.wikipedia.org/wiki/Политетрафторэтилен
http://ru.wikipedia.org/wiki/Politetraftorjetilen

С.П. Глянцев (контактное лицо) – 121552, Москва, Рублевское шоссе, 135, НЦССХ им. А.Н. Бакулева РАМН, отдел истории сердечно-сосудистой хирургии; тел. (495) 414-7954; e-mail: spglyantsev@mail.ru

УДК 616.137.8/.9-005.4-008:575.13

Р.Е. Калинин[1], Р.В. Деев[2], П.Г. Швальб[1], Н.Д. Мжаванадзе[1]

ГЕННАЯ ТЕРАПИЯ В СОСУДИСТОЙ ХИРУРГИИ: РЕЗУЛЬТАТЫ ПРИМЕНЕНИЯ ГЕНОТЕРАПЕВТИЧЕСКОЙ КОНСТРУКЦИИ VEGF165 В ЛЕЧЕНИИ ХРОНИЧЕСКОЙ ИШЕМИИ НИЖНИХ КОНЕЧНОСТЕЙ АТЕРОСКЛЕРОТИЧЕСКОЙ ЭТИОЛОГИИ

[1] Рязанский Государственный медицинский университет
[2] ОАО «Институт стволовых клеток человека», г. Москва

Актуальность лечения хронической ишемии нижних конечностей атеросклеротической этиологии у пациентов с многоуровневым и дистальным типами поражения при невозможности выполнения реконструктивного вмешательства бесспорна. Инновационные разработки современных ученых и специалистов клинической медицины предлагают новый подход к решению данной проблемы: искусственную транзиторную индукцию ангиогенеза. Настоящая статья представляет собой исследование безопасности и эффективности применения генотерапевтической конструкции VEGF, представляющей собой плазмидную конструкцию с геном эндотелиального сосудистого фактора роста изоформы VEGF165, в лечении хронической ишемии нижних конечностей.

Ключевые слова*: хроническая ишемия нижних конечностей, периферический атеросклероз, дистальный тип поражения, индукция ангиогенеза, терапевтический ангиогенез, pVEGF165, VEGF.*

GENE THERAPY IN VASCULAR SURGERY: THE RESULTS OF GENETHERAPEUTIC VEGF165 CONSTRUCTION USE FOR TREATMENT OF LOWER EXTREMITIES CHRONIC ISCHEMIA OF ATHEROSCLEROTIC ETIOLOGY

R.E. Kalinin[1], R.V. Deev[2], P.G. Shvalb[1], N.D. Mzhavanadze[1]

[1] Ryazan State Medical University, Ryazan, Russia
[2] OJSC «Human Stem Cells Institute», Moscow, Russia

Treatment of chronic lower limb ischemia due to atherosclerotic peripheral arterial disease remains highly relevant to vascular surgery practice especially when referring to patients with multifocal or distal arterial lesions not suitable for reconstructive surgery. Innovative methods brought up by scientists and clinical practitioners allow for the new

approach to solving the problem: artificial induction of angiogenesis. The article represents the results of research of efficacy and safety of gene construction pVEGF165 representing a naked plasmid encoding vascular endothelial growth factor isoform VEGF165 in treatment of chronic limb ischemia.

Key words*: chronic limb ischemia, peripheral arterial disease, induction of angiogenesis, therapeutic angiogenesis, pVEGF165, VEGF.*

Социальную значимость сердечно-сосудистых заболеваний в наши дни трудно переоценить. По данным ВОЗ, патология сердца и сосудов является основной причиной смерти во всем мире, достигая 31% от общей смертности населения [1]. Хроническая ишемия нижних конечностей (ХИНК), несмотря на наличие современных методов хирургического и консервативного лечения, высокую квалификацию хирургов и ангиологов, остается актуальной проблемой в практике сердечно-сосудистой хирургии: атеросклероз является самой частой причиной поражений периферических артерий [2]. Его распространенность увеличивается с возрастом: среди больных в возрасте 40 лет она составляет около 3%, среди больных в возрасте 60 лет – 6% [2]. При естественном течении атеросклеротического процесса более трети больных умирают в ближайшие 5–8 лет от начала болезни, а в 25–50% случаев за тот же период времени выполняется ампутация пораженной конечности [3]**.** Даже в специализированных стационарах число ампутаций достигает 10–20%, а летальность 15% (за тот же период времени около половины этих больных переносят тяжелые ишемические синдромы – инфаркт миокарда, инсульт, острые тромбозы артерий нижних конечностей [4–5]. От 25 до 40% больных с хронической ишемией нижних конечностей (ХИНК), нуждающихся в оперативном лечении, не подходят для артериальных реконструкций в связи с дистальным, либо многоуровневым поражением [6]. Наибольшее количество осложнений после артериальных реконструкций приходится на тромбозы, которые составляют от 60 до 90% всех поздних осложнений и стенозы анастомозов, частота развития которых варьирует в разных источниках от 1,5 до 40% [7–9]. У 27–33% больных в ближайшие 3–5 лет после реконструктивных операций вследствие прогрессирования заболевания появляются признаки хронической или острой недостаточности кровообращения (Дан В.Н., 2001; Дибиров М.М., 2002; Кунгурцев В.В., 2003). Частота ампутаций при хронической критической ишемии нижних конечностей не имеет тенденции к снижению и в итоге выполняется у 25% больных. 10-летняя выживаемость после артериальных реконструкций не превышает в среднем 50% (Desiree H.C., 2000).

Терапевтический компонент лечения необходим при всех вариантах периферического атеросклероза [10], вне зависимости от локализации и распространенности окклюзионного поражения, и назначается пожизненно. Однако не все пациенты четко выполняют полученные рекомендации, что в свою очередь приводит к снижению эффективности лечения. В целом, несмотря на широкое применение различных групп препаратов, зарегистрированных на территории России и рекомендуемых в официальных согласительных документах, TASC-II, 2007 говорит об их достаточно малой эффективности, либо неэффективности в лечении периферического атеросклероза [11]. Существует отчетливая необходимость в поиске новых методов в лечении ХИНК, в особенности при поражении дистального артериального русла.

Инновационные разработки биологов, генетиков и специалистов клинической медицины сделали возможным найти принципиально новый подход к решению проблемы лечения хронической ишемии нижних конечностей – индукцию ангиогенеза, которая развивается по трем магистральным направлениям: использование постгеномных, клеточных и генных технологий. Методы клеточной терапии и постгеномных технологий в лечении ХИНК находятся на преимущественно экспериментальной стадии своего развития. Таким образом, в настоящее время именно методы генной терапии являются наиболее перспективными, эффективными и безопасными.

К настоящему моменту официальные источники упоминают о проведении более чем 150 клинических исследований эффективности и безопасности генной терапии в лечении сердечно-сосудистых заболеваний. Большинство из подобных исследований относится к 1-й фазе (Wiley, 2012). Существует потребность в крупных рандомизированных плацебо-контролируемых двойных слепых исследованиях с целью получения исчерпывающих данных, которые определят окончательные роль и место генной терапии в лечении ХИНК.

В 2009–2011 гг. на базе РязГМУ проведены 1–2а и 2б–3 фазы исследования, целью которых стало изучение эффективности и безопасности применения генотерапевтической конструкции – индуктора ангиогенеза pVEGF165, препарата «Неоваскулген», представляющего собой плазмидную конструкцию с геном эндотелиального сосудистого фактора роста изоформы VEGF165.

Поставлена **цель** у больных с хронической ишемией нижних конечностей атеросклеротической этиологии (IIа–III ст. по А.В. Покровскому-Фонтейну) с периферическим руслом, не подходящим для реконструктивных вмешательств, исследовать эффективность генотерапевтического препарата в составе комплексной терапии.

Материалы и методы

В рамках 1–2а фазы исследовались безопасность и оптимальный режим дозирования препарата. Индуктор неоангиогенеза «Неоваскулген» вводился на фоне конвенционной консервативной терапии. Безопасность и эффективность применения препарата,

доказанные в ходе 1–2а фазы, позволили перейти ко 2б–3 фазе исследования с выбором соответствующего оптимального режима дозирования. В рамках 2б–3 фазы исследования основным направлением стало дальнейшее изучение эффективности, безопасности и переносимости генотерапевтической конструкции – pVEGF165. Пациенты клинической группы получали «Неоваскулген» в ходе двукратного внутримышечного (максимально близко к зонам ишемии) введения в дозе 1,2 мг с интервалом между инъекциями 14 дней. Пациенты основной (27 больных) и контрольной (13 больных) групп получали конвенционную консервативную терапию согласно рекомендациям TASC-II, 2007 [11]. Общая продолжительность участия пациента в основном исследовании составила 6 месяцев. За это время каждый испытуемый совершал четыре визита к врачу для обследования: последний – через 180 дней. Проведено исследование отдаленных результатов применения препарата «Неоваскулген» через 1 и 2 года после лечения.

Основными критериями переносимости являлись отсутствие местных и системных воспалительных реакций; отсутствие значимых колебаний общеклинических и биохимических показателей, коагулограммы. Критериями эффективности послужили динамика дистанции безболевой ходьбы (основной показатель), динамика лодыжечно-плечевого индекса, транскутанно определяемого парциального напряжения кислорода, изменения значений линейной скорости кровотока, а также динамика ангиографической картины дистального сосудистого русла. В оценке безопасности ключевым критерием является отсутствие злокачественных новообразований после прохождения лечения генотерапевтическим препаратом.

Результаты и обсуждение

В рамках введения препарата «Неоваскулген» и последующих наблюдений общее самочувствие пациентов существенным образом не менялось. Местных реакций в области введения препарата не отмечено. Введение препарата было безболезненно, не требовало анестезии, хорошо переносилось пациентами. Показатели анализируемых лабораторных тестов не имели достоверных изменений в динамике лечения и существенно не отличались от контрольной группы.

Через 6 месяцев от введения препарата прирост среднего значения пути, который пациент мог пройти без боли, в клинической группе составил 149,47 м (110,5%). Через 1 год ДБХ оставалась высокой в клинической группе (рис. 1).

В контрольной группе отмечена тенденция к снижению показателя ДБХ. В клинической группе отмечалась непрерывная тенденция к увеличению среднего значения показателя «транскутанно определяемое напряжение кислорода» (ТКНК) (рис. 2).

В контрольной группе отмечалась противоположная динамика: показатель «Лодыжечно-плечевой индекс» (ЛПИ), измеренный на наиболее ишемизированной конечности у пациентов клинической группы, имел тенденцию быть ниже, чем среди пациентов из группы контроля в течение всего наблюдения. У пациентов клинической группы отмечалась положительная динамика в течение всего срока наблюдения (рис. 3).

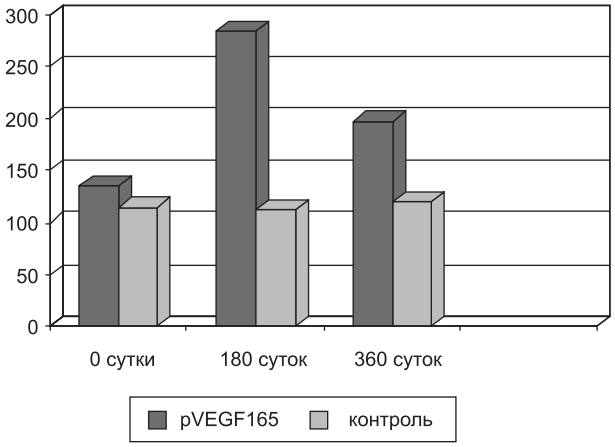

Рис. 1. Динамика показателя «дистанция безболевой ходьбы»

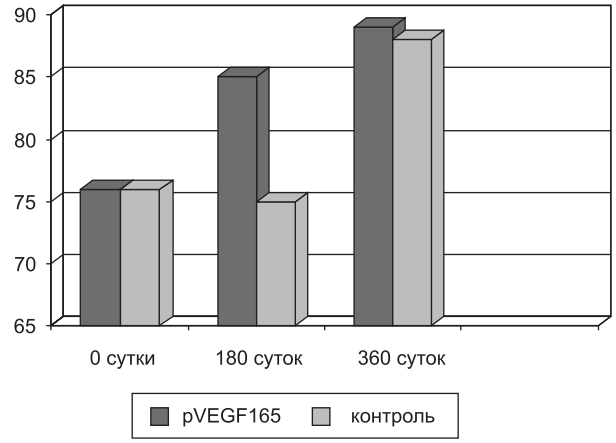

Рис. 2. Динамика показателя «транскутанно определяемое напряжение кислорода»

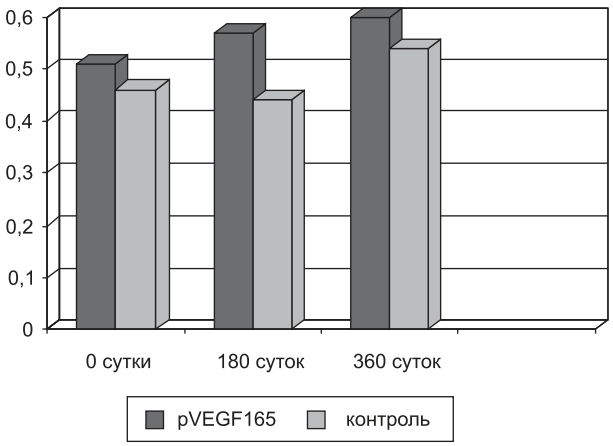

Рис. 3. Динамика показателя «лодыжечно-плечевой индекс»

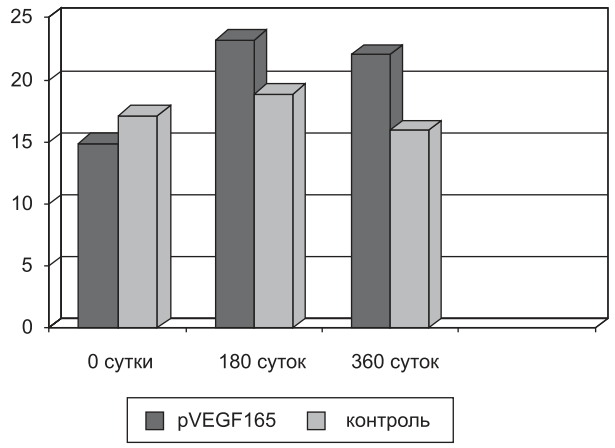

Рис. 4. Динамика показателя «линейная скорость кровотока»

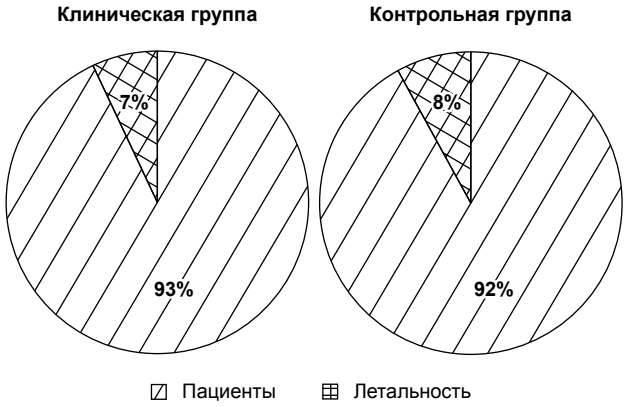

Рис. 5. Показатель «летальность» через 1 и 2 года после лечения

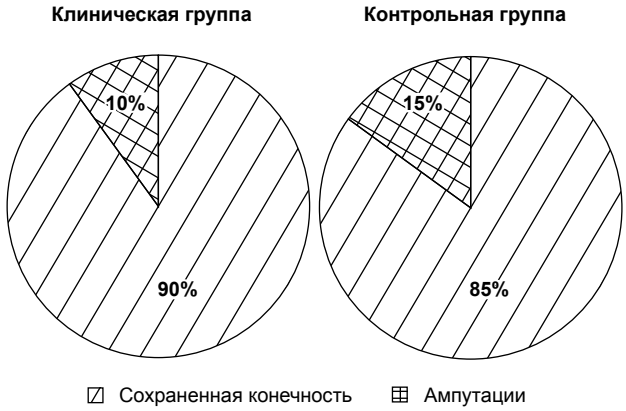

Рис. 6. Показатель «сохранность конечности» через 1 и 2 года после лечения

У пациентов клинической группы показатель «линейная скорость кровотока» (ЛСК) на наиболее пораженной конечности имел тенденцию к росту в течение 6 месяцев. Через 1 год в группе контроля отмечалась выраженная отрицательная динамика, в то время как в основной группе ЛСК оставалась удовлетворительной (рис. 4).

Ангиография выполнялась пациентам клинической группы при включении в исследование и через 90 суток после введения препарата «Неоваскулген». Установлено, что у всех пациентов на контрольных ангиограммах определялось усиление (по сравнению с исходной ангиографической картиной) контрастирования дистального сосудистого русла за счет новообразованных коллатеральных сосудов и, возможно, раскрытия ранее нефункционировавших сосудов.

Через 1 и 2 года после введения генотерапевтического препарата количество летальных случаев составило в клинической группе: 2 наблюдения (7,1%), в контрольной – 1 (7,6%) (рис. 5).

Все летальные случаи были связаны с сердечно-сосудистыми осложнениями (прогрессирование ишемической болезни сердца и хронической сердечной недостаточности). Количество ампутаций среди больных в клинической группе составило 3 наблюдения (10,7%), в контрольной группе – 2 (15,4%) (рис. 6).

1 ампутация в клинической группе выполнена на уровне голени, остальные – на уровне бедра. Случаев злокачественных новообразований в процессе лечения и в ходе наблюдения через 1 и 2 года не выявлено.

Выводы и заключение

Таким образом, терапия генотерапевтическим индуктором ангиогенеза pVEGF165, препаратом «Неоваскулген», является безопасной и эффективной, обеспечивая достоверный прирост дистанции безболевой ходьбы и ЛПИ. Терапия «Неоваскулгеном» является безопасной в отношении развития местных, системных реакций и новообразований.

Литература / References

1. ВОЗ. Информационный бюллетень № 317. Сентябрь 2011 г. http: //www.who.int/mediacentre/factsheets/fs317/ru/index.html

VOZ. Informacionnyj bjulleten' № 317. Sentjabr' 2011 g. http: //www.who.int/mediacentre/factsheets/fs317/ru/index.html

2. Национальные рекомендации по ведению пациентов с сосудистой артериальной патологией (Российский Согласительный документ). Москва, 2010.

Nacional'nye rekomendacii po vedeniju pacientov s sosudistoj arterial'noj patologiej (Rossijskij Soglasitel'nyj dokument). Moskva, 2010.

3. *Кошкин В.М., Кошкина И.В.* Программа амбулаторного лечения больных облитерирующим атеросклерозом артерий нижних конечностей. Место препарата пентоксифиллин // Русский медицинский журнал. – 2010. – 25. – С. 1504.

Koshkin V.M., Koshkina I.V. Programma ambulatornogo lechenija bol'nyh obliterirujushhim aterosklerozom arterij nizhnih konechnostej. Mesto preparata pentoksifillin // Russkij medicinskij zhurnal. – 2010. – 25. – S. 1504.

4. *Norman P.E., Eikelboom J.W., Hankey G.J.* Peripheral arterial disease prognostic significance and prevention of atherothrombotic complications MJA. Vol. 181, № 3, August 2004, 181. – С. 150–154.

5. *Лыткин М.И., Перегудов И.Г.* Отдаленные результаты реконструктивных операций на брюшной аорте и подвздошных артериях // Кардиология. – 1981. – № 2. – С. 55–58.

Lytkin M.I., Peregudov I.G. Otdalennye rezul'taty rekonstruktivnyh operacij na brjushnoj aorte i podvzdoshnyh arterijah // Kardiologija. – 1981. – № 2. – S. 55–58.

6. *Гавриленко А.В., Котов А.Э., Муравьева Я.Ю.* Влияние тактических ошибок на результаты хирургического лечения пациентов с критической ишемией нижних конечностей // Ангиология и сосудистая хирургия. – 2010. – № 16. – С. 138–143.

Gavrilenko A.V., Kotov A.Je., Murav'eva Ja.Ju. Vlijanie taktricheskih oshibok na rezul'taty hirurgicheskogo lechenija pacientov

s kriticheskoj ishemiej nizhnih konechnostej // Angiologija i sosudistaja hirurgija. – 2010. – № 16. – S. 138–143.

7. *Белов Ю.В.* Повторные реконструктивные операции на аорте и магистральных артериях / Ю.В. Белов, А.Б. Степаненко. – М.: ООО «Моск. информ. агентство», 2009. – 176 с.

Belov Ju.V. Povtornye rekonstruktivnye operacii na aorte i magistral'nyh arterijah / Ju.V. Belov, A.B. Stepanenko. – M.: OOO «Mosk. inform. agentstvo», 2009. – 176 s.

8. Гиперплазия интимы как причина рестеноза после реконструктивных и эндоваскулярных операций на артериях нижних конечностей / П.Г. Швальб [и др.] // Ангиология и сосудистая хирургия. – 2007. – № 4. – С. 144–146.

Giperplazija intimy kak prichina restenoza posle rekonstruktivnyh i jendovaskuljarnyh operacij na arterijah nizhnih konechnostej / P.G. Shval'b [i dr.] // Angiologija i sosudistaja hirurgija. – 2007. – № 4. – S. 144–146.

9. *Шагинян А.Р.* Отдаленные результаты хирургического лечения синдрома Лериша / А.Р. Шагинян // Грудная и сердечно-сосудистая хирургия. – 2007. – № 1. – С. 53–59.

Shaginjan A.R. Otdalennye rezul'taty hirurgicheskogo lechenija sindroma Lerisha / A.R. Shaginjan // Grudnaja i serdechno – sosudistaja hirurgija. – 2007. – № 1. – S. 53–59.

10. *Кошкин В.М.* Консервативное лечение хронической артериальной недостаточности нижних конечностей в условиях амбулаторной практики // «80 лекций по хирургии» / под ред. Савельева В.С. – Изд. «Литтерра», 2008. – С. 172–179.

Koshkin V.M. Konservativnoe lechenie hronicheskoj arterial'noj nedostatochnosti nizhnih konechnostej v uslovijah ambulatornoj praktiki // «80 lekcij po hirurgii» / pod redakciej Savel'eva V.S. – Izd. «Litterra», 2008. – S. 172–179.

11. Inter-Society Consensus for the Management of Peripheral Arterial Disease (TASC II) / L. Norgren, W.R. Hiatt, J.A. Dormandy, M.R. Nehler, K.A. Harris, F.G.R. Fowkes, on behalf of the TASC II Working Group, 2007.

Калинин Роман Евгеньевич (контактное лицо) – д. м. н., профессор кафедры ангиологии, сосудистой, оперативной хирургии и топографической анатомии РязГМУ, г. Рязань, Россия. Адрес: 390026, г. Рязань, ул. Высоковольтная, д. 9. Тел.: 8(4912) 46-08-01. e-mail: kalinin-re@yandex.ru

УДК 616.134.9–089

И.Н. Староверов, С.А. Грачев, Е.А. Волков, Н.А. Ларионов

ХИРУРГИЧЕСКОЕ И ЭНДОВАСКУЛЯРНОЕ ЛЕЧЕНИЕ РАЗЛИЧНЫХ ПОРАЖЕНИЙ VI СЕГМЕНТА ПОЗВОНОЧНЫХ АРТЕРИЙ

ГБОУ ВПО ЯГМА Минздрава России,
ГБУЗ ЯО ОКБ, г. Ярославль

В данной работе обследовано 170 пациентов после реконструктивной операции на VI сегменте позвоночной артерии. Проведен анализ ближайших и отдаленных результатов. Успех операции во многом определяется тщательным отбором пациентов для ее выполнения. Хирургический метод является высокоэффективным средством в борьбе с нарушениями мозгового кровообращения.

Ключевые слова: *позвоночная артерия, операция.*

SURGICAL AND ENDOVASCULAR THERAPY OF VARIOUS LESIONS OF VI SEGMENT OF VERTEBRAL ARTERIES

I.N. Staroverov, S.A. Grachev, E.A. Volkov, N.A. Larionov

SBEI HPE UaSMA of the Ministry of Health of Russia

This paper examined 170 patients after reconstructive surgery VI segment of the vertebral artery. The analysis of short-and long-term results. The success of the operation is largely determined by careful selection of patients for its implementation. The surgical method is highly effective in combating violations of cerebral circulation.

Key words: *vertebral artery, operation.*

Актуальность проблемы

Проблема профилактики и лечения цереброваскулярных заболеваний является одной из актуальных задач, стоящих перед практическим здравоохранением в настоящее время.

В структуре сосудистых заболеваний головного мозга значительную часть занимают ишемические расстройства мозгового кровообращения. При этом 70% всех преходящих нарушений мозгового кровообращения (ПНМК) и 30% инсультов возникают в вертебрально-базилярном бассейне (ВББ) [1, 3, 4]. Это связано с анатомическими особенностями сосудов вертебрально-базилярной системы (в частности, позвоночных артерий), а также множеством и своеобразием этиологических факторов, приводящих к вертебрально-базилярной недостаточности (ВБН).

Очевиден приоритет хирургического лечения окклюзирующего поражения позвоночной артерии (ПА) в связи с отсутствием эффективных методов консервативной терапии данной патологии [6].