s kriticheskoj ishemiej nizhnih konechnostej // Angiologija i sosudistaja hirurgija. – 2010. – № 16. – S. 138–143.

7. *Белов Ю.В.* Повторные реконструктивные операции на аорте и магистральных артериях / Ю.В. Белов, А.Б. Степаненко. – М.: ООО «Моск. информ. агентство», 2009. – 176 с.

Belov Ju.V. Povtornye rekonstruktivnye operacii na aorte i magistral'nyh arterijah / Ju.V. Belov, A.B. Stepanenko. – M.: OOO «Mosk. inform. agentstvo», 2009. – 176 s.

8. Гиперплазия интимы как причина рестеноза после реконструктивных и эндоваскулярных операций на артериях нижних конечностей / П.Г. Швальб [и др.] // Ангиология и сосудистая хирургия. – 2007. – № 4. – С. 144–146.

Giperplazija intimy kak prichina restenoza posle rekonstruktivnyh i jendovaskuljarnyh operacij na arterijah nizhnih konechnostej / P.G. Shval'b [i dr.] // Angiologija i sosudistaja hirurgija. – 2007. – № 4. – S. 144–146.

9. *Шагинян А.Р.* Отдаленные результаты хирургического лечения синдрома Лериша / А.Р. Шагинян // Грудная и сердечно-сосудистая хирургия. – 2007. – № 1. – С. 53–59.

Shaginjan A.R. Otdalennye rezul'taty hirurgicheskogo lechenija sindroma Lerisha / A.R. Shaginjan // Grudnaja i serdechno – sosudistaja hirurgija. – 2007. – № 1. – S. 53–59.

10. *Кошкин В.М.* Консервативное лечение хронической артериальной недостаточности нижних конечностей в условиях амбулаторной практики // «80 лекций по хирургии» / под ред. Савельева В.С. – Изд. «Литтерра», 2008. – С. 172–179.

Koshkin V.M. Konservativnoe lechenie hronicheskoj arterial'noj nedostatochnosti nizhnih konechnostej v uslovijah ambulatornoj praktiki // «80 lekcij po hirurgii» / pod redakciej Savel'eva V.S. – Izd. «Litterra», 2008. – S. 172–179.

11. Inter-Society Consensus for the Management of Peripheral Arterial Disease (TASC II) / L. Norgren, W.R. Hiatt, J.A. Dormandy, M.R. Nehler, K.A. Harris, F.G.R. Fowkes, on behalf of the TASC II Working Group, 2007.

Калинин Роман Евгеньевич (контактное лицо) – д. м. н., профессор кафедры ангиологии, сосудистой, оперативной хирургии и топографической анатомии РязГМУ, г. Рязань, Россия. Адрес: 390026, г. Рязань, ул. Высоковольтная, д. 9. Тел.: 8(4912) 46-08-01. e-mail: kalinin-re@yandex.ru

УДК 616.134.9–089

И.Н. Староверов, С.А. Грачев, Е.А. Волков, Н.А. Ларионов

ХИРУРГИЧЕСКОЕ И ЭНДОВАСКУЛЯРНОЕ ЛЕЧЕНИЕ РАЗЛИЧНЫХ ПОРАЖЕНИЙ VI СЕГМЕНТА ПОЗВОНОЧНЫХ АРТЕРИЙ

ГБОУ ВПО ЯГМА Минздрава России,
ГБУЗ ЯО ОКБ, г. Ярославль

В данной работе обследовано 170 пациентов после реконструктивной операции на VI сегменте позвоночной артерии. Проведен анализ ближайших и отдаленных результатов. Успех операции во многом определяется тщательным отбором пациентов для ее выполнения. Хирургический метод является высокоэффективным средством в борьбе с нарушениями мозгового кровообращения.

Ключевые слова: *позвоночная артерия, операция.*

SURGICAL AND ENDOVASCULAR THERAPY OF VARIOUS LESIONS OF VI SEGMENT OF VERTEBRAL ARTERIES

I.N. Staroverov, S.A. Grachev, E.A. Volkov, N.A. Larionov

SBEI HPE UaSMA of the Ministry of Health of Russia

This paper examined 170 patients after reconstructive surgery VI segment of the vertebral artery. The analysis of short-and long-term results. The success of the operation is largely determined by careful selection of patients for its implementation. The surgical method is highly effective in combating violations of cerebral circulation.

Key words: *vertebral artery, operation.*

Актуальность проблемы

Проблема профилактики и лечения цереброваскулярных заболеваний является одной из актуальных задач, стоящих перед практическим здравоохранением в настоящее время.

В структуре сосудистых заболеваний головного мозга значительную часть занимают ишемические расстройства мозгового кровообращения. При этом 70% всех преходящих нарушений мозгового кровообращения (ПНМК) и 30% инсультов возникают в вертебрально-базилярном бассейне (ВББ) [1, 3, 4]. Это связано с анатомическими особенностями сосудов вертебрально-базилярной системы (в частности, позвоночных артерий), а также множеством и своеобразием этиологических факторов, приводящих к вертебрально-базилярной недостаточности (ВБН).

Очевиден приоритет хирургического лечения окклюзирующего поражения позвоночной артерии (ПА) в связи с отсутствием эффективных методов консервативной терапии данной патологии [6].

Оперативные вмешательства, осуществляемые при окклюзирующем поражении VI сегмента ПА, представляют собой сложную, к настоящему времени не до конца решенную проблему, несмотря на существование различных методик хирургического лечения. Представляя данные литературы, следует отметить, что объем хирургического лечения позвоночных артерий не столь велик. Во всяком случае, на фоне значительного числа операций на каротидных бифуркациях 45-летний опыт хирургии ПА выглядит не столь внушительно, что свидетельствует о недостаточном развитии этого раздела хирургии. Так, в России в 2001 г. из всех операций на ветвях дуги аорты (2999) на сонных артериях выполнено 77,6% операций, а на позвоночных – всего 5,2% [2]. В то же время количество больных, страдающих вертебро-базилярной недостаточностью, несомненно, больше, чем с проявлениями каротидной недостаточности.

В настоящее время достаточно разноречивы мнения специалистов в оценке эффективности хирургического лечения поражений позвоночных артерий [5, 7]. В основном публикации имеют описательный характер, не проводится анализ отдаленных послеоперационных результатов, недостаточно разработаны показания к хирургическому лечению.

Таким образом, разноречивые мнения специалистов о выборе способов лечения поражений позвоночных артерий, определении показаний и видов хирургического вмешательства, о значимости позвоночной артерии в мозговой гемодинамике, недостаточное изучение отдаленных послеоперационных результатов у оперированных больных свидетельствуют о высокой актуальности изучения проблемы хирургического лечения вертебрально-базилярной недостаточности и необходимости ее дальнейшего развития и изучения.

Цель

Изучить результаты хирургического и эндоваскулярного лечения пациентов с вертебробазилярной сосудистой мозговой недостаточностью, обусловленной поражением VI сегмента позвоночных артерий.

Материал и методы исследования

В последние годы наблюдается рост реконструктивных операций на брахиоцефальных артериях в Российской Федерации (см. рис. 1). В отделении сосудистой хирургии Ярославской областной клинической больницы также наблюдается рост реконструктивных операций на брахиоцефальных артериях как в целом, так и на VI сегменте позвоночной артерии (см. рис. 2 и табл. 1). В настоящем исследовании проведен анализ результатов хирургического лечения 170 пациентов в возрасте от 47 до 76 лет с различными поражениями VI сегмента позвоночных артерий [107 пациентов с различными деформациями, 63 – с окклюзирующим поражением, 10 – с сочетанием (рис. 3)] за период с сентября 2007 года по 2012 год



Рис. 1. Динамика количества операций БЦА в России (по данным академика А.В. Покровского, 2011 г.)

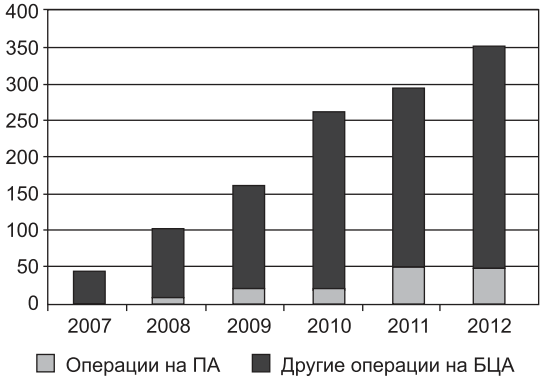

Рис. 2. Динамика операций по отделению сосудистой хирургии ЯОКБ

(см. табл. 2). Это составило 10% от всех пациентов, оперированных в отделении по поводу поражения брахиоцефальных артерий. Все пациенты были трудоспособного возраста, среди них 106 женщин и 64 мужчин.

Таблица 1

Операции на БЦА в отделении сосудистой хирургии ЯОКБ

Основная группа операций	2010	2011	2012	Летальность
Каротидная эндартерэктомия + стентирование	94	170	199 + 29	1,5%
Редрессация ВСА по поводу патологической извитости	34	58	55	0%
Реконструкции позвоночной артерии + стентирование	18	48	34 + 14	0%
Реконструкции брахиоцефального ствола	2	2	2	0%
Сонно-подключичное шунтирование + стентирование	15	17	18 + 2	0%

Имплантация позвоночной артерии в общую сонную артерию (рис. 4) была выполнена в 102 случаях, в подключичную артерию – в 38 случаях, другие операции (резекция позвоночной артерии, аутовенозное ОСА-ПА шунтирование, декомпрессия) были выполнены 14 пациентам, стентирование позвоночной артерии – в 14 случаях.

Таблица 2

Структура операций на VI сегменте позвоночной артерии в отделении сосудистой хирургии ГБУЗ ЯО ОКБ

Вид операции	2007	2008	2009	2010	2011	2012	ОНМК/ смерть
ПА в ОСА при стенозе	0	2	2	13	11	8	0/0%
ПА в ОСА при деформации	0	2	3	17	30	12	0/0%
ПА в ПКлА при стенозе	1	2	3	2	3	0	0/0%
ПА в ПКлА при деформации	1	4	7	11	2	2	0/0%
Декомпрессия	0	0	1	2	1	5	0/0%
Резекция деформации и аутовенозное протезирование	0	0	2	3	1	3	0/0%
Стентирование позвоночной артерии	0	0	0	0	0	14	0/0%
ВСЕГО	2	10	18	48	48	44	0/0%

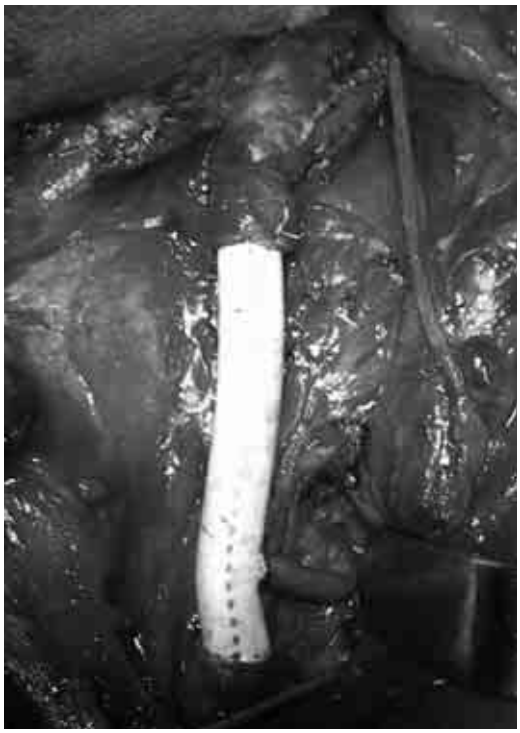

Рис. 3. Сочетанная операция на брахиоцефальных артериях: выполнена стандартная каротидная эндартерэктомия, протезирование общей сонной артерии, имплантация позвоночной артерии в протез общей сонной артерии



Рис. 4. Имплантированная позвоночная артерия в общей сонной артерии

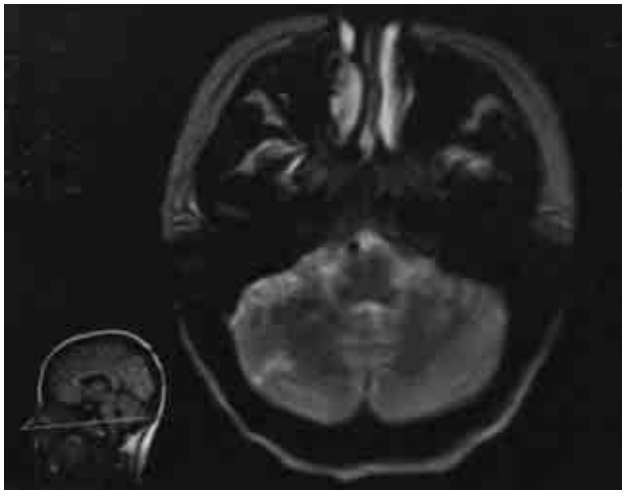

Рис. 5. МРТ головного мозга с очагом ишемического инсульта в левой гемисфере мозжечка

При анализе клинической картины заболевания использовали классификацию А.В. Покровского (1979 г.). Все пациенты были с выраженной неврологической симптоматикой: перенесшие вертебробазилярный инсульт (11%), большинство – с частыми приступами системного головокружения, дропп-атаками или выраженной хронической вертебробазилярной недостаточностью, неподдающейся медикаментозной коррекции.

Гипоплазию или окклюзирующее поражение контрлатеральной ПА имели более 80% пациентов. Множественное поражение брахиоцефальных артерий было у 27 пациентов.

Всем пациентам в предоперационном периоде выполнено комплексное обследование: ультразвуковая допплерография (УЗДГ), ультразвуковое дуплексное ангиосканирование (УЗДС), транскраниальная допплерография (ТКДГ), компрессионные ишемические пробы для определения состояния Виллизиева круга; компьютерная или магнитно-резонансная (рис. 5) томография головного мозга, дигитальная субтракционная ангиография брахиоцефальных артерий (рис. 6, 7), рентгенография и компьютерная томография шейного отдела позвоночника. Считаем обязательным проведение консультации невролога



Рис. 6. Дигитальная ангиография ветвей дуги аорты



Рис. 7. Дигитальная селективная ангиография левой позвоночной артерии

всем пациентам при определении показаний к оперативному лечению. При необходимости выполнялись консультации ЛОР, окулиста, кардиолога, аритмолога.

Показанием к оперативному лечению окклюзирующего поражения VI сегмента позвоночной артерии являлось гемодинамически значимое поражение доминантной артерии при клинике ВБН; гемодинамически значимое поражение доминантной артерии при отсутствии клиники ВБН, но при наличии множественного поражения БЦА или эмбологенной бляшки.

Использовались два доступа к VI сегменту позвоночной артерии: надключичный и продольный по медиальному краю кивательной мышцы (рис. 8).

Оперировано 103 левых и 43 правых ПА (рис. 9). 49 пациентам выполнена операция из надключичного доступа (реимплантация устья ПА, эндартерэктомия с реимплантацией устья, резекция избыточной длины ПА с реимплантацией устья). Остальные пациенты оперированы из доступа по медиальному краю кивательной мышцы. При сочетанном поражении на одноименной стороне у 16 пациентов выполнены различные варианты сочетанных операций (каротидная эндартерэктомия, протезирование общей сонной артерии, сонно-подключичное шунтирование, резекция деформации общей сонной артерии, резекция деформации внутренней сонной артерии). По возможности всегда пытались «сохранить» внутреннюю грудную артерию и позвоночную вену.

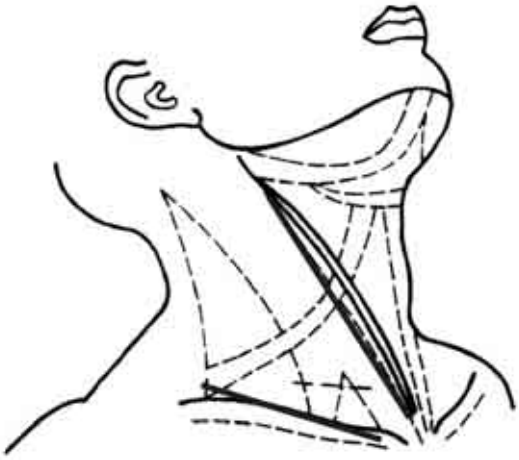

Рис. 8. Доступы к V1 сегменту позвоночной артерии

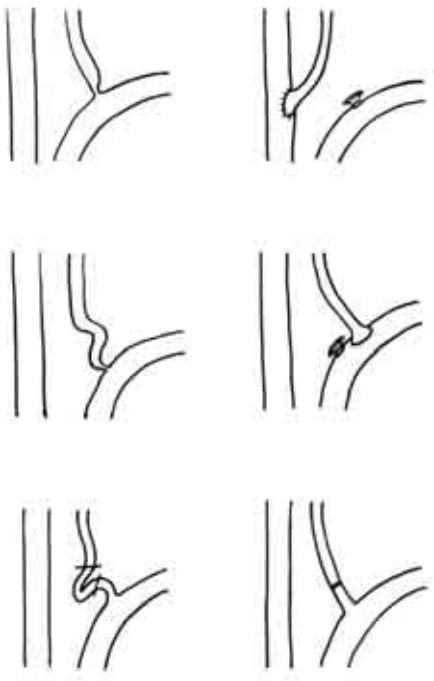

Рис. 9. Виды реконструкций V1 сегмента позвоночной артерии

Результаты

Центральных неврологических осложнений не было. Более 80% больных отметили с 1–2-х суток послеоперационного периода уменьшение клиники ВБН (исчезновение болей в затылочной области, головокружений), прекращение дропп-атак.

По данным УЗДС, в ближайшем послеоперационном периоде (выпрямление хода ПА) наблюдался прирост кровотока по ПА до нормальных и субнормальных величин. Троим пациентам выполнена ангиография (рис. 10).

Периферические неврологические осложнения (легкой степени) отмечены у 29 пациентов: раздражение звездчатого ганглия (отклонение языка в сторону операции и умеренный птоз верхнего века на заинтересованной стороне). Лимфоррея была у 13 пациентов и наблюдалась только у пациентов, оперированных из надключичного доступа. В 12 случаях лимфоррея была купирована консервативно, в одном случае потребовалось оперативное лечение.

В отдаленном послеоперационном периоде обследовано 75 (44,4%) пациентов. Рестенозов и гемодинамически значимых деформаций зоны реконструкции выявлено не было. В 4 случаях, по данным УЗДС, выявлены гемодинамически незначимые деформации. Центральных неврологических нарушений (инсульт, транзиторная ишемическая атака) у обследованных пациентов не выявлено.



Рис. 10. Дигитальная ангиография после реимплантации позвоночной артерии в подключичную артерию

С 2012 года выполняется стентирование при поражении устий ПА у пациентов высокого хирургического риска. Выполнено 14 стентирований. Центральных неврологических нарушений (инсульт, транзиторная ишемическая атака) при указанной операции не было. В сроки до 6 месяцев выявлен 1 рестеноз – выполнено рестентирование (стент с лекарственным покрытием). Контроль УЗДС через 6 месяцев – данных за рестеноз нет.

Заключение

Проблема ВБН, несомненно, имеет междисциплинарный характер. Успех операции на ПА во многом определяется тщательным отбором пациентов для ее выполнения. Хирургический метод является высокоэффективным средством в борьбе с нарушениями мозгового кровообращения, обусловленными поражением VI сегмента позвоночной артерии. Эндоваскулярный метод является альтернативой открытой операции у пациентов высокого хирургического риска.

Литература / References

1. *Верещагин Н.В*. 1980, 2002; Bogousslavsky J., Van Melle G., Regli F., 1988.

Vereshhagin N.V., 1980, 2002; Bogousslavsky J., Van Melle G., Regli F., 1988.

2. *Брагина Л.К.* Компенсаторные возможности виллизиева круга при патологии магистральных сосудов головы // Сосудистая патология головного мозга. – М. – 1966. – С. 27–29.

Bragina L.K. Kompensatornye vozmozhnosti villizieva kruga pri patologii magistral'nyh sosudov golovy // Sosudistaja patologija golovnogo mozga. – M. – 1966. – S. 27–29.

3. *Скрылев С.И.* Диагностика и хирургическое лечение вертебробазилярной недостаточности: Дис. канд. мед. наук. – М. – 1990. – 190 с.

Skrylev S.I. Diagnostika i hirurgicheskoe lechenie vertebrobazil-jarnoj nedostatochnosti: Dis. kand. med. nauk. – M. – 1990. – 190 s.

4. *Aaslid R., Markwaider T., Nornes H.* Noninvasive transcranial Doppler ultrasound recording of flow velocity in basal cerebral arteries // J. Neurosurg. – 1982. – 57. – P. 769–774.

5. *Berguer R., Morasch M.D., Kline R.A.* A review of 100 consecutive reconstructions of distal vertebral artery for embolic and hemodynamic disease // J. Vase. Surg. – 1998. – 27. – 5. – P. 852–859.

6. *Sidhu P.S.* Ultrasound of the carotid and vertebral arteries // Br. Med. Bull. – 2000. – 56. – 2. – P. 346–366.

7. *Yamasoba T., Kikuchi S., Higo R.* Deafness associated with vertebrobasilar insufficiency // J. Neurol. Sci. – 2001. – 187. – 1–2. – P. 69–75.

Староверов Илья Николаевич (контактное лицо) – заведующий кафедрой хирургии ИПДО, доцент. Областная клиническая больница Ярославской области, заведующий отделением сосудистой хирургии, ГБОУ ВПО Ярославская государственная медицинская академия Минздрава России. Адрес: 150062, г. Ярославль, ул. Яковлевская, 7. Тел. (4852)589154, istaroverov@mail.ru