УДК 616.314.163-085.242:616.314-089.28/.29

А.В. Белова, М.В. Липунова, К.Г. Саввиди, Г.Л. Саввиди

ОПЫТ ПРИМЕНЕНИЯ КАЛЬЦИЙСОДЕРЖАЩИХ МАТЕРИАЛОВ ПРИ ЭНДОДОНТИЧЕСКОМ ЛЕЧЕНИИ ОДИНОЧНО СТОЯЩИХ НА ЧЕЛЮСТИ ЗУБОВ И КОРНЕЙ ПЕРЕД ПРОТЕЗИРОВАНИЕМ

Кафедра стоматологии ФДПО, интернатуры и ординатуры
ГБОУ ВПО «Тверской государственный медицинский университет» Минздрава России

В статье обсуждается опыт эндодонтического лечения одиночно сохранившихся на челюсти зубов и корней, используемых для фиксации съемных протезов. Проведена эндодонтическая обработка каналов 29 зубов (13 моляров, 4 премоляра, 14 резцов и клыков верхней и нижней челюстей), которые в последующем использовались под опору для телескопической системы крепления. После обтурации апикальной трети канала «Триоксидентом» авторы проводили дозированный электрофорез «Купродентом». Наблюдения показали, что запечатывание верхушек корней «Триоксидентом» с последующим депофорезом гидроксидом меди-кальция значительно улучшает качество эндодонтического лечения одиночно стоящих зубов, способствует их длительному служению в качестве крепления съемного протеза.

Ключевые слова: *эндодонтическое лечение, одиночно сохранившиеся на челюсти зубы и корни, запечатывание, обтурация, микропротекание, депофорез гидроксидом меди-кальция, протезирование.*

EXPERIENCE OF CALCIUM CONTAINING MATERIALS APPLICATION FOR ENDODONTIC TREATMENT OF SINGLE TEETH AND ROOTS REMAINING IN THE JAW PRIOR TO PROSTHESIS

A.V. Belova, M.V. Lipunova, K.G. Savvidi, G.L. Savvidi
Tver State Medical University

The article discusses the experience of endodontic treatment of singly remaining teeth and roots in the jaw used for fixing removable dentures. Endodontic treatment was carried out on 29 teeth (13 molars, 4 premolars, 14 incisors and canines in the maxilla and mandible), which were later used as support for the telescopic attachment system. After obturation of the apical third of the canal with Trioxident the authors conducted dosed electrophoresis with Cuprodent. Observations have shown that sealing the root apex with Trioxident and subsequent copper-calcium hydroxide depophoresis significantly improve the quality of endodontic treatment of single teeth remaining in the jaw and promote their long-term serving as an abutment tooth for a removable denture.

Key words: *endodontic treatment, singly remaining teeth and roots in the jaw, sealing, obturation, micropermeability, copper-calcium hydroxide depophoresis, prosthesis.*

Введение

Подготовка одиночно сохранившихся зубов или корней на челюсти к протезированию имеет ряд особенностей. Наибольшие трудности при планировании эндодонтического лечения представляет санация очагов деструкции у верхушек корней частично разрушенных зубов. Одиночно стоящие корни и зубы, используемые для улучшения фиксации съемных протезов при большой атрофии челюстей, испытывают повышенную функциональную нагрузку, оказывающую травмирующее действие на пародонт.

В связи с этим полная санация очага деструкции у верхушки корней возможна лишь при использовании препаратов, обладающих выраженным антибактериальным эффектом и остеотропным действием. Необходимым условием успешного лечения является также надежная обтурация системы корневых каналов опорного зуба, исключающая микропротекания. В ряде случаев ситуацию осложняет предшествующее некачественное лечение осложненного кариеса, необходимость повторного эндодонтического вмешательства, особенно после использования резорцин-формальдегид содержащих материалов. При распломбировании магистрального канала корня и его обработке в этих случаях апикальное сужение оказывается разрушенным, не имеет строгой геометрической формы, что делает невозможным как припасовку гуттаперчевых штифтов, так и использование текучих эпоксидных силеров, эффективно применяемых в каналах без нарушения в апикальной зоне. Получены положительные результаты использования препаратов на основе гидроокиси кальция при лечении деструктивных форм верхушечного периодонтита, апикальных гранулем, радикулярных кист, причем даже при наличии патологической подвижности зуба [1–2].

Гидроокись кальция обеспечивает индуктивность, стимулирование процесса кальцификации, создает условия для восстановления костной ткани в отдаленные сроки. Однако антибактериальный эффект гидроокиси кальция выражен недостаточно [3–4].

Применение кальцийсодержащих паст с добавлением йодоформа значительно повышает их эффективность, однако активные компоненты пасты не диффундируют в боковые ответвления и микроканалы, которые остаются инфицированными. Кроме того, кальцийсодержащие пасты обладают высокой апикальной проницаемостью [4], что неизбежно приводит к микропротеканиям и инфицированию тканей периодонта.

Наиболее перспективной, с нашей точки зрения, является терапия апикального периодонтита с применением гидроксида меди-кальция. Материал отечественного производства «Купродент» (ВладМиВа), содержащий гидроксид меди-кальция, обладает поливалентным бактерицидным действием. Антибактериальная активность материала обусловлена сочетанием высокой щелочности, протеолитического действия и длительной стерилизации системы корневых каналов за счет химической реакции. «Купродент», как и другие кальцийсодержащие материалы, стимулирует образование костной ткани в периапикальной области, кроме того, слаборастворимые соединения меди, образующиеся в результате химической реакции в микроканалах, обтурируют их, что дает длительный терапевтический эффект [5–7].

Цель исследования: оценить эффективность применения кальцийсодержащих материалов при лечении деструктивных форм апикального периодонтита одиночно стоящих зубов и корней перед протезированием.

Материал и методы исследования

В клинику кафедры стоматологии ФДПО ТГМУ обратились 26 пациентов (12 мужчин и 14 женщин) в возрасте от 45 до 83 лет для подготовки одиночно стоящих на челюсти зубов к протезированию съемными пластиночными протезами. Рентгенологическое обследование данных зубов показало необходимость перепломбирования 29 зубов (13 моляров, 4 премоляра, 12 резцов и клыков верхней и нижней челюстей), на которых планировали использовать телескопическую систему для фиксации съемных протезов. На рентгенограммах выявлены недостаточная обтурация корневых каналов и очаги деструкции костной ткани у верхушек корней (рис. 1). Вертикальная перкуссия 7 зубов была слабоболезненна (2 зуба на верхней челюсти и 5 зубов на нижней). Катаральное воспаление маргинальной десны легкой степени тяжести отмечалось в области 6 одиночно стоящих зубов (2 зуба верхней челюсти и 4 зуба нижней челюсти).

Данные периотестометрии для 18 зубов (13 на верхней челюсти и 5 на нижней) свидетельствовали об отсутствии их патологической подвижности и соответствовали диапазону значений от «–03» до «+09». У 11 зубов (4 на верхней челюсти, 7 – на нижней) данными периотестометрии отмечено наличие патологической подвижности I степени в диапазоне значений от «+10» до «+16».

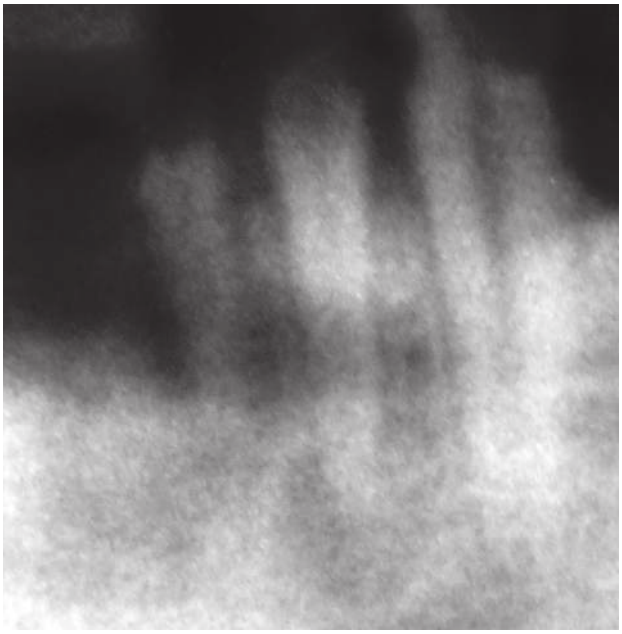

Рис. 1. Рентгенограмма зуба 3.4 до эндодонтического лечения. Зубы 3.1 и 3.2 подлежат удалению

После сбора анамнеза, осмотра и по рентгенограммам определяли степень изгиба корней, толщину стенок корневых каналов, уровня их обтурации. Получив добровольное информированное согласие пациента на лечение, удаляли дефектные пломбы, проводили дезобтурацию и эндодонтическую обработку каналов корней по существующим стандартам.

Каналы тщательно промывали и просушивали. В апикальную зону с помощью спредера вводили свежезамешанную массу «Триоксидент» (ВладМиВа) и уплотняли вручную гибким инструментом. После обтурации апикальной трети каналов материалом «Триоксидент» проводили дозированный электрофорез с использованием материала «Купродент» с целью импрегнации соединениями меди механически недоступных участков системы корневых каналов. Для этого свободную часть канала промывали 5% взвесью высокодисперсной гидроокиси кальция на дистиллированной воде. После чего канал заполняли суспензией гидроксида меди-кальция. Небольшое количество суспензии распределяли по дну полости и проводили сеанс дозированного электрофореза (депофореза) D-7,5 мА×мин с помощью отечественного прибора для проведения дозированного электрофореза гидроксида меди-кальция фирмы «Геософт». Силу тока подбирали индивидуально, она составляла 0,7–1,0 мА. Далее полость закрывали временной пломбой, сделав в ней отверстие для оттока экссудата, образующегося после проведения депофореза «Купродентом». Инфицирование канала исключалось благодаря высокой бактерицидности материала.

Повторный сеанс депофореза назначали через 7 дней. Количество электричества на каждый канал составляло 15 мА×мин. После завершения второго сеанса депофореза свободные части корневых каналов промывали, просушивали и пломбировали гут-

таперчевыми штифтами и силером AH plus методом латеральной конденсации (рис. 2).

В последующем коронковую часть зуба восстанавливали упрочненным стеклоиономерным цементом для использования телескопической системы крепления съемного пластиночного протеза.

В ряде случаев при значительном разрушении коронок зубов расширить и обработать корневые каналы в полном объеме не удавалось вследствие выраженного изгиба корня и облитерации каналов. В этих случаях магистральные каналы расширяли на 2/3 длины и проводили депофорез гидроксида меди-кальция («Купродент») D-7,5 мА×мин дважды с интервалом 7 дней. После завершения второго сеанса депофореза свободную часть канала заполняли материалом «Купродент» (аналогом атацамита). Спустя 7–14 дней проводили протезирование таких зубов культевыми вкладками и коронками (рис. 3).

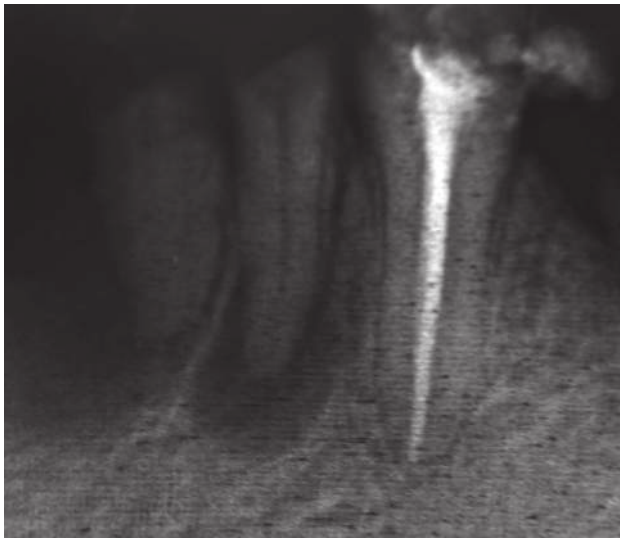

Рис. 2. Рентгенограмма зуба 3.4 после эндодонтического лечения и пломбирования гуттаперчей и силером AH plus. Зубы 3.1 и 3.2 подлежат удалению

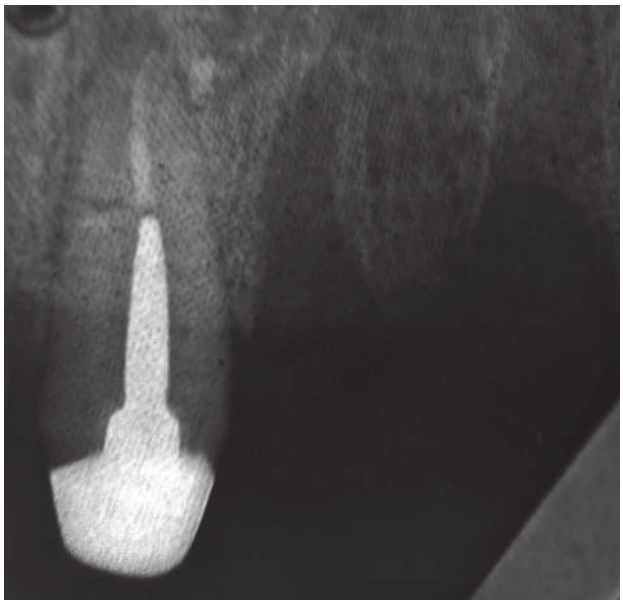

Рис. 3. Зуб 2.1, восстановленный металлической культевой вкладкой после эндодонтического лечения

Результаты и их обсуждение

Отдаленные сроки протезирования прослежены у 21 пациента на 22 зубах через 2 года – 14 на верхней челюсти и 8 на нижней. Отзыв о фиксации съемных протезов у всех пациентов был хорошим. При жевании пациенты чувствовали себя уверенно, пользовались протезами постоянно. Рентгенологическая оценка состояния пародонта опорных зубов не выявила видимых патологических изменений в периапикальных тканях. Перкуссия зубов была отрицательной. Визуально патологических изменений в мягких тканях, окружающих зуб, не выявлено. Хотя показатели периотестометрии свидетельствовали о снижении величины резервных сил пародонта одиночно сохранившихся зубов на челюсти, тем не менее, у 8 зубов (5 зубов нижней челюсти и 3 зуба верхней челюсти) их значения по-прежнему оставались в пределах диапазона, соответствующего I степени подвижности от «+12» до «+19». У остальных 14 зубов (11 на верхней челюсти и 3 на нижней) показания периотестометрии по-прежнему свидетельствовали об отсутствии патологической подвижности (в диапазоне значений от «–01» до «+9»).

Таким образом, проведенные клинические наблюдения показали, что успех эндодонтического лечения одиночно стоящих зубов и корней, даже при наличии деструктивных изменений в периапикальных тканях, возможен, несмотря на неудачное первичное лечение с использованием резорцин-формалиновой пасты, негативно влияющей на процесс регенерации.

Тщательная инструментальная и медикаментозная обработка корневых каналов, обтурация апикальных отделов кальцийсодержащим водонепроницаемым цементом «Триоксидент» исключает инфицирование периодонта вследствие полного отсутствия апикальной проницаемости корневой пломбы. Депофорез с использованием материала «Купродент», содержащего гидроксид меди-кальция, позволяет импрегнировать микроканалы дентина соединениями меди, добиться эффективной стерилизации системы корневых каналов.

Кроме того, ионы гидроксида меди-кальция оказывают выраженный терапевтический эффект на очаги деструкции у верхушки корней, способствуют восстановлению костной ткани.

Заключение

Сочетание методики «запечатывания» верхушек корневых каналов с последующим депофорезом гидроксида меди-кальция значительно улучшает качество эндодонтического лечения одиночно стоящих зубов и корней, способствует более длительному их сохранению для телескопической фиксации съемного протеза и тем самым повышает эффективность протезирования.

Литература/References

1. *Борисова И.В., Черкашина С.В.* Результаты лечения деструктивных форм периодонтита с применением кальцийсодержащих материалов и профилактика ос-

ложнений в отдаленные сроки наблюдения // Современная стоматология. – 2010. – № 5. – С. 18–21.

Borisova I.V., Cherkashina S.V. Rezul'taty lechenija destruktivnyh form periodontita s primeneniem kal'cijsoderzhashhih materialov i profilaktika oslozhnenij v otdalennye sroki nabljudenija // Sovremennaja stomatologija. – 2010. – № 5. – S. 18–21.

2. *Andrade I.C.G.B., Silva R., Hochheim N.R., Cristofolini M.D.* Healing of an extensive periapical lesion by means of conventional endodontic treatment // Dental Press. Endod. – 2012. – Oct.–Dec. – № 2 (4). – P. 65–69.

3. *Байтус Н.А.* Современный взгляд на выбор материалов для лечения хронических воспалительно-деструктивных процессов тканей апикального периодонта // Вестник Витебского государственного медицинского университета. – 2012. – Т. 11, № 2. – С. 171–178.

Bajtus N.A. Sovremennyj vzgljad na vybor materialov dlja lechenija hronicheskih vospalitel'no-destruktivnyh processov tkanej apikal'nogo periodonta // Vestnik Vitebskogo gosudarstvennogo medicinskogo universiteta. – 2012. – T. 11, № 2. – S. 171–178.

4. *Иванченко О.Н., Иванова Е.В., Зубов С.В., Александров М.Т.* Изучение свойств кальцийсодержащего материала, применяемого для лечения хронического периодонтита // Эндодонтия today. – 2011. – № 2. – С. 78–80.

Ivanchenko O.N., Ivanova E.V., Zubov S.V., Aleksandrov M.T. Izuchenie svojstv kal'cijsoderzhashhego materiala, primenjaemogo dlja lechenija hronicheskogo periodontita // Jendodontija today. – 2011. – № 2. – S. 78–80.

5. *Липунова М.В., Саввиди Г.Л., Саввиди К.Г.* Клиническая оценка эффективности применения «Триоксидента» для пломбирования апикальной части каналов корней при повторном эндодонтическом лечении перед протезированием // Верхневолжский медицинский журнал. – 2013. – № 3. – С. 35–37.

Lipunova M.V., Savvidi G.L., Savvidi K.G. Klinicheskaja ocenka jeffektivnosti primenenija «Trioksidenta» dlja plombirovanija apikal'noj chasti kanalov kornej pri povtornom jendodonticheskom lechenii pered protezirovaniem // Verhnevolzhskij medicinskij zhurnal. – 2013. – № 3. – S. 35–37.

6. *Липунова М.В., Саввиди Г.Л., Саввиди К.Г.* Особенности эндодонтического лечения зубов у пожилых пациентов перед протезированием // Эндодонтия today. – 2012. – № 2. – С. 54–55.

Lipunova M.V., Savvidi G.L., Savvidi K.G. Osobennosti jendodonticheskogo lechenija zubov u pozhilyh pacientov pered protezirovaniem // Jendodontija today. – 2012. – № 2. – S. 54–55.

7. *Румянцев В.А.* Наностоматология. – М.: МИА, 2010. – С. 133–136.

Rumjancev V.A. Nanostomatologija. – M.: MIA, 2010. – S. 133–136.

Белова Анна Викторовна (контактное лицо) – аспирант кафедры стоматологии ФДПО, интернатуры и ординатуры ГБОУ ВПО «Тверской государственный медицинский университет» Минздрава России. Тел. 8-910-531-40-25; e-mail: fdpo.dentistry@gmail.com.