5. *Косилова, А.С.* Сравнительная характеристика современных силеров и предпочтения врачей-стоматологов / А.С. Косилова, Д.А. Осколкова, Т.О. Плешакова [и др.]. – Текст: электронный // Проблемы стоматологии. – 2015. – № 6. – URL: https: // cyberleninka.ru/article/v/sravnitelnaya-harakteristika-sovremennyh-silerov-i-predpochteniya-vrachey-stomatologov (дата обращения: 26.12.2019).

Kosilova, A.S. Sravnitel`naya harakteristika sovremenny`h silerov i predpochteniya vrachej-ctomatologov / A.S. Kosilova, D.A. Oskolkova, T.O. Pleshakova [i dr.]. – Tekst: e`lektronny`j // Problemy` stomatologii. – 2015. – № 6. – URL: https: // cyberleninka.ru/article/v/sravnitelnaya-harakteristika-sovremennyh-silerov-i-predpochteniya-vrachey-stomatologov (data obrashheniya: 26.12.2019).

6. *Kaup, M.* An *in vitro* study of different material properties of Biodentine compared to ProRoot MTA / M. Kaup, E. Schäfer, T. Dammaschke. – Text electronic // Head Face Medicine – 2015. – URL: https: // www.ncbi.nlm.nih.gov/pmc/articles/PMC4424823 (дата обращения: 26.12.2019).

7. Сравнительная характеристика степени растворимости и уровня pH материалов, предназначенных для обтурации корневых каналов / М.А. Асланян, О.В. Еремина, Е.А. Савина [и др.]. – Текст: непосредственный // Cathedra. – 2018. – № 64. – С. 18–20.

Sravnitel`naya harakteristika stepeni rastvorimosti i urovnya pH materialov, prednaznachenny`h dlya obturacii kornevy`h kanalov / M.A. Aslanyan, O.V. Eremina, E.A. Savina [i dr.]. – Tekst: neposredstvenny`j // Cathedra. – 2018. – № 64. – S. 18–20.

Честных Елена Валерьевна (контактное лицо) – к. м. н., доцент, заведующий кафедрой терапевтической стоматологии ФГБОУ ВО Тверской государственный медицинский университет Минздрава России; 170100, Тверь, ул. Советская, д. 4. Тел. (4822) 34-86-41; e-mail: elenachestnyh@mail.ru.

УДК 616.314.26-007.2-085.837.3

В.В. Богатов

ПРИМЕНЕНИЕ УЛЬТРАЗВУКА В КОМПЛЕКСНОМ ЛЕЧЕНИИ ТРАНСВЕРЗАЛЬНЫХ АНОМАЛИЙ ПРИКУСА

Кафедра детской стоматологии и ортодонтии
ФГБОУ ВО Тверской государственный медицинский университет Минздрава России

В результате проведенного клинического исследования пациентов в возрасте от 7 до 12 лет с трансверзальными аномалиями прикуса установлено, что при применении в комплексном лечении ультразвука интенсивностью 0,4 Вт/см² (10 мс) продолжительность лечения сокращается в среднем в 1,5 раза, что повышает приверженность пациентов к лечению.

Ключевые слова: *окклюзия, трансверзальные аномалии, ультразвук.*

APPLICATION OF ULTRASOUND IN THE COMPLEX TREATMENT OF TRANSVERSAL MALOCCLUSIONS

V.V. Bogatov

Tver State Medical University

In a clinical study of patients aged 7 to 12 years with transversal malocclusion it was shown that the use of ultrasound in pulsed mode (10 ms) with intensity of 0,4 W/cm² in the complex treatment reduce the duration of treatment by an average of 1,5 times, which increases patient commitment to treatment.

Key words: *occlusion, transverse anomalies, ultrasound.*

Введение

Распространенность зубочелюстных аномалий и деформаций среди детей и подростков в различных регионах России колеблется от 34,9% до 76,5% [1]. По данным специализированной литературы, за последнее десятилетие тенденции к снижению этого показателя не наблюдается. В частности, распространенность перекрестного прикуса в различные возрастные периоды составляет от 0,3 до 3% [2]. При этом Л.С. Персиным и др. [3] отмечена неравномерность распространенности перекрестного прикуса во временном и сменном прикусе: если во временном прикусе она составляет от 0,3 до 1,9%, то в сменном и постоянном прикусе − до 3%, что свидетельствует об отсутствии саморегуляции при данном виде аномалий.

Продолжительность лечения трансверзальных аномалий окклюзии зависит от их обусловленности и степени выраженности, составляя от 1 года до 3 лет. Такая длительность курса лечения в 30% случаев приводит к преждевременному его прекращению.

Следует учитывать, что трансверзальные аномалии окклюзии, не получившие адекватного лечения на этапе сменного прикуса в период роста организма, способны закрепляться на скелетном уровне [4]. Наиболее благоприятной, по прогнозу ортодонтического лечения, является зубоальвеолярная форма. При этом важно нормализовать соотношение зубных рядов по трансверзали до момента достижения пациентом скачка пубертатного возраста. В свою очередь, гнатическая форма перекрестного прикуса способна осложняться суставной, поскольку аномалийное перманентное смещение нижней челюсти в суставе приводит к вторичным патологическим изменениям височно-нижнечелюстного сустава [5–6]. Гнатическая и суставная форма перекрестного прикуса являются сложными в лечении и обычно требуют комплексного подхода различных специалистов: ортодонта, челюстно-лицевого хирурга, гнатолога [7].

Продолжительность ортодонтического лечения в основном зависит от скорости перестройки костной и хрящевой ткани под воздействием ортодонтических аппаратов. Основные способы воздействия на костную ткань в активном периоде ортодонтического лечения, применяемые с целью сокращения его сроков, – хирургические, в частности, компактостеотомия и декортикация. Однако в связи с высокой травматичностью их применение ограничено и показано пациентам старше 14 лет. К числу менее травматичных методов относится гормональная терапия, основанная на раздельном парентеральном введении соматотропного гормона и тиреокальцитонина. Данный метод также ограничен в клинике детского возраста в связи с выраженным системным воздействием на организм, возможностью развития аллергических реакций и другими нежелательными последствиями.

Наиболее перспективным на сегодняшний день представляется метод с использованием ультразвукового воздействия. Терапевтические эффекты ультразвука на организм обусловлены комплексным воздействием различных факторов − механическими колебаниями, создающими «микромассаж» тканей, нервно-рефлекторными и физико-химическими реакциями. При этом происходит активизация обменных и репаративных процессов, увеличивается проницаемость клеточных мембран, местное расширение сосудов, что способствует улучшению оксигенации клеток. Залогом успеха при применении ультразвука является выбор оптимальных параметров воздействия − интенсивности, частоты и длительности.

В эксперименте показано, что при воздействии на кость ультразвука интенсивностью 0,4 Вт/см^2 в импульсном режиме (10 мс) повышается пластичность кортикальной пластины, что связано с уменьшением минеральной насыщенности, зольности и плотности кости в зоне воздействия при сохранении содержания основных минеральных элементов – кальция и фосфора. При этом каких-либо патологических изменений костной ткани отмечено не было, равно как и нарушения зон роста кости. Клиническое применение данного метода показало его высокую эффективность при лечении сужения зубных рядов у детей в возрасте 8–13 лет, при этом сроки лечения уменьшались в 1,5–2 раза [8].

При исследовании комплексного применения ультразвука при лечении недоразвития ветви нижней челюсти и дистальной окклюзии было установлено [9], что применение ультразвука интенсивностью 0,4 Вт/см^2 в импульсном режиме в сочетании с аппаратным воздействием стимулирует рост суставного отростка нижней челюсти при его недоразвитии. Было также показано, что при лечении дистальной окклюзии, обусловленной нижнечелюстной ретрогнатией, перестройка височно-нижнечелюстного сустава и продолжительность лечения сокращается в 1,5–2 раза.

Под воздействием ультразвука данной интенсивности в импульсном режиме в зоне воздействия происходит активизация кровообращения и лимфооттока, повышается фагоцитарная активность макрофагов и лейкоцитов. В результате сложных биохимических реакций увеличивается количество биологически активных веществ и активируются ферменты. Таким образом, ультразвук оказывает селективное влияние на поврежденные ткани, ускоряя их регенерацию.

В то же время приведенные выше исследования доказывают, что применение ультразвука большей интенсивности (0,6 Вт/см^2) вызывают в тканях небольшие реактивные изменения, исчезающие в течение 10–15 дней, тогда как воздействие ультразвуком интенсивностью 0,8 Вт/см^2 приводит к необратимым деструктивным изменениям в коже и мышцах.

Тем самым данные, полученные экспериментально и прошедшие клинические испытания, позволяют предположить, что применение ультразвука интенсивностью 0,4 Вт/см^2 в импульсном режиме 10 мс в комплексе с ортодонтической аппаратурой способно значительно сократить сроки лечения трансверзальных аномалий прикуса.

С **целью** подтверждения данной теории было проведено клиническое исследование.

Материалы и методы

Проанализировано 42 истории болезни пациентов с перекрестным прикусом в возрасте от 7 до 12 лет, проходивших лечение в стоматологической клинике Тверского ГМУ в период с 2013-го по 2018 год. Анализ показал, что 12 (28,5%) пациентов не завершили курс лечения. Незаконченное лечение длилось от 4 до 16 месяцев, 30 пациентов закончили лечение, длившееся от 11 до 28 месяцев.

Была сформирована экспериментальная группа, состоявшая из 31 пациента в возрасте от 7 до 12 лет, проходившая курс ортодонтического лечения по поводу перекрестного прикуса, сопровождавшегося смещением нижней челюсти. В лечении использовались съемные пластиночные аппараты с кламмерной фиксацией, окклюзивными накладками в области

жевательных зубов и направляющими пелотами для перемещения нижней челюсти в правильное положение. После привыкания к аппарату пациентам назначали курс ультразвукового воздействия на область височно-нижнечелюстных суставов справа и слева. При этом применялись следующие параметры ультразвука: частота 880 кгц, импульсный режим 10 мс, мощность 0,4 Вт/см^2 по 10 минут ежедневно в течение 10 дней.

Воздействие проводилось с применением аппарата «Ультразвук Т-5», укомплектованного торцевым излучателем площадью 1 см^2, непосредственно через мягкие ткани, контактной средой служило вазелиновое масло. Через 3 месяца курс ультразвукового воздействия повторяли в том же режиме.

На протяжении всего лечения с применением ультразвука осуществлялось клиническое наблюдение за общим состоянием пациентов, состоянием кожных покровов в зоне воздействия, контролировались основные клинические и биохимические показатели, проводилось этапное рентгенологическое обследование.

Пациенты, проходившие курс ортодонтического лечения с применением ультразвука, не отмечали никаких субъективных неприятных ощущений как во время озвучивания, так и после него. Осложнений, связанных с данной процедурой, отмечено не было.

После проведения второй серии озвучивания, через 3 месяца от начала лечения, как при отсутствии, так и при наличии ортодонтической аппаратуры в полости рта, у пациентов отмечалась стабильная привычная окклюзия в конструктивном прикусе, при этом ни один пациент не отмечал какого-либо дискомфорта в области височно-нижнечелюстных суставов. По данным контрольных ортопантомограмм и рентгенограмм височно-нижнечелюстных суставов, суставные щели были симметричны и равномерны через 6 месяцев от начала лечения. Минимальный срок лечения в экспериментальной группе составил 8 месяцев, максимальный – 23 месяца. Ни один пациент не прекратил лечения преждевременно (рис. 1).

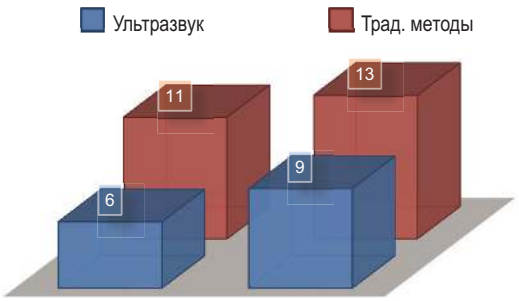

Рис. 1. Продолжительность лечения (в месяцах) больных с трансверзальной окклюзией традиционными методами и с использованием ультразвука

Заключение

В результате проведенного клинического исследования установлено, что при применении ультразвука интенсивностью 0,4 Вт/см^2 (10 мс) в комплексном лечении трансверзальных аномалий прикуса продолжительность лечения сокращается в среднем в 1,5 раза.

Литература/References

1. *Теперина И.М.* Распространенность зубочелюстных аномалий и деформаций у детей г. Твери, их профилактика и лечение в молочном и сменном прикусе: автореф. дис. … канд. мед. наук / И.М. Теперина. – Тверь, 2004. – 107 с. – Текст: непосредственный.

Teperina, I.M. Rasprostranennost` zubochelyustny`h anomalij i deformacij u detej g. Tveri, ih profilaktika i lechenie v molochnom i smennom prikuse: avtoref. dis. … kand. med. nauk / I.M. Teperina. – Tver`, 2004. – 107 s. – Tekst: neposredstvenny`j.

2. *Гонтарев, С.Н.* Перекрестный прикус в ортодонтической практике / С.Н. Гонтарев, Ю.А. Чернышова, И.Е. Федорова, И.С. Гонтарева. – Текст: непосредственный // Научные ведомости БелГУ. – 2013. – № 11 (154). – С. 26–28.

Gontarev, S.N. Perekrestny`j prikus v ortodonticheskoj praktike / S.N. Gontarev, Yu.A. Cherny`shova, I.E. Fedorova, I.S. Gontareva. – Tekst: neposredstvenny`j // Nauchny`e vedomosti BelGU. – 2013. – № 11 (154). – S. 26–28.

3. *Персин, Л.С.* Стоматология детского возраста / Л.С. Персин, В.М. Елизарова, С.В. Дьякова. – М.: Медицина, 2003. – 640 с. – Текст: непосредственный.

Persin, L.S. Stomatologiya detskogo vozrasta / L.S. Persin, V.M. Elizarova, S.V. D`yakova. – M.: Medicina, 2003. – 640 s. – Tekst: neposredstvenny`j.

4. *Баженов, Д.В.* Эмбриональное развитие человека / Д.В. Баженов, Т.П. Лаврентьева, А.И. Сергеев. – Тверь: РИЦ ТГМА, 2001. – 148 с. – Текст: непосредственный.

Bazhenov, D.V. E`mbrional`noe razvitie cheloveka / D.V. Bazhenov, T.P. Lavrent`eva, A.I. Sergeev. – Tver`: RIC TGMA, 2001. – 148 s. – Tekst: neposredstvenny`j.

5. *Волков, С.И.* Топографо-анатомические изменения в строении височно-нижнечелюстного сустава при нарушении окклюзии / С.И. Волков, Д.В. Баженов, В.А. Семкин, А.О. Богданов. – Текст: непосредственный // Стоматология. – 2013. – Т. 92. – № 2. – С. 9–11.

Volkov, S.I. Topografo-anatomicheskie izmeneniya v stroenii visochno-nizhnechelyustnogo sustava pri narushenii okklyuzii / S.I. Volkov, D.V. Bazhenov, V.A. Semkin, A.O. Bogdanov. – Tekst: neposredstvenny`j // Stomatologiya. – 2013. – T. 92. – № 2. – S. 9–11.

6. Особенности МРТ-семиотики височно-нижнечелюстного сустава у пациентов с дистальной окклюзией зубных рядов при различных клинических вариантах течения дисфункции височно-нижнечелюстного сустава / Л.А. Гус, О.И. Арсенина, Н.А. Стариков [и др.]. – Текст: непосредственный // Медицинская визуализация. – 2015. – № 4. – С. 101–108.

Osobennosti MRT-semiotiki visochno-nizhnechelyustnogo sustava u pacientov s distal`noj okklyuziej zubny`h ryadov pri razlichny`h klinicheskih variantah techeniya disfunkcii visochno-nizhnechelyustnogo sustava / L.A. Gus, O.I. Arsenina, N.A. Starikov [i dr.]. – Tekst: neposredstvenny`j // Medicinskaya vizualizaciya. – 2015. – № 4. – S. 101–108.

7. Ортопедическая стоматология / Н.Г. Аболмасов, Н.Н. Аболмасов, В.А. Бычков, А. Аль-Хаким. – М.: МЕДпресс-информ, 2013. – 512 с. – Текст: непосредственный.

Ortopedicheskaya stomatologiya / N.G. Abolmasov, N.N. Abolmasov, V.A. By`chkov, A. Al`-Hakim. – M.: MEDpress-inform, 2013. – 512 s. – Tekst: neposredstvenny`j.

8. Изучение хрящевой ткани суставов после ультразвукового воздействия в эксперименте / В.В. Богатов, В.М. Курицын, Р.Д. Новоселов, А.М. Шабанов. – Текст: непосредственный // Актуальные вопросы стоматологии: сб. науч. тр. – Самара, 1992. – С. 41–44.

Izuchenie hryashhevoj tkani sustavov posle ul`trazvukovogo vozdejstviya v e`ksperimente / V.V. Bogatov, V.M. Kuricyn, R.D. Novoselov, A.M. Shabanov. – Tekst: neposredstvenny`j // Aktual`ny`e voprosy` stomatologii: sb. nauch. tr. – Samara, 1992. – S. 41–44.

9. Богатов, В.В. Применение ультразвука в ортодонтии / В.В. Богатов, А.А. Доманин, А.М. Шабанов. – Тверь: Губернская медицина, 2002. – 79 с. – Текст: непосредственный.

Bogatov, V.V. Primenenie ul`trazvuka v ortodontii / V.V. Bogatov, A.A. Domanin, A.M. Shabanov. – Tver`: Gubernskaya medicina, 2002. – 79 s. – Tekst: neposredstvenny`j.

Богатов Василий Викторович (контактное лицо) – к. м. н., доцент кафедры стоматологии детского возраста ФГБОУ ВО Тверской государственный медицинский университет Минздрава России; 170100, Тверь, ул. Советская, д. 4. Тел. 8-964-166-48-33; e-mail: djoulai@mail.ru.

УДК 616.211-002-072:004.91

Г.М. Портенко[1], Г.П. Шматов[2]

ВЫЯВЛЕНИЕ СМЕШАННОЙ ФОРМЫ РИНИТА В ГРУППАХ БОЛЬНЫХ АЛЛЕРГИЧЕСКИМ И ВАЗОМОТОРНЫМ РИНИТАМИ С ПОМОЩЬЮ ИСКУССТВЕННОЙ НЕЙРОННОЙ СЕТИ

[1] ФГБОУ ВО Тверской государственный медицинский университет Минздрава России,
[2] ФГБОУ ВО Тверской государственный технический университет

Разработана многослойная искусственная нейронная сеть прямого распространения для проведения дифференциации пациентов с аллергической и вазомоторной формами ринита, ее использование позволило выявить иную форму заболевания, названную «смешанный ринит». Предложенная технология снижает субъективизм при проведении дифференциального диагноза ринопатий.

Ключевые слова: *аллергический ринит, вазомоторный ринит, смешанный ринит, нейронная сеть, классификация, информационно-значимые симптомы.*

IDENTIFICATION OF MIXED FORM OF RHINITIS IN GROUPS OF ALLERGIC AND VASOMOTOR RHINITIS PATIENTS BY USING AN ARTIFICIAL NEURAL NETWORK

G.M. Portenko[1], G.P. Shmatov[2]

[1] Tver State Medical University,
[2] Tver State Technical University

A multilayer artificial neural network of direct distribution was developed to differentiate patients with allergic and vasomotor forms of rhinitis, its use made it possible to identify a different form of the disease called «mixed rhinitis». The proposed technology reduces subjectivity in the differential diagnosis of rhinopathy.

Key words: *allergic rhinitis, vasomotor rhinitis, mixed rhinitis, neural network, classification, information-relevant symptoms.*

Введение

В настоящее время клинические симптомы аллергического и вазомоторного ринита являются настолько сходными, что диагноз устанавливается на основании субъективной оценки врача. При использовании статистических методов (в основе которых лежит выборочный метод) возникают сложности, обусловленные целым рядом объективных причин. Это делает особенно актуальным поиск применения технологии искусственных нейронных сетей. Нейронные сети – раздел искусственного интеллекта, в котором для обработки результатов наблюдений используются явления, аналогичные происходящим в нейронах живых существ. Другое не менее важное свойство нейронной сети – способность к обучению и обобщению накопленной информации (знаний).