УДК 616.125-005.6-07:616.126.3-002.77

Н.Д. Каверин, О.А. Хрусталев, Д.В. Каверин

МАРКЕРЫ РИСКА ФОРМИРОВАНИЯ ТРОМБОЗА ЛЕВОГО ПРЕДСЕРДИЯ У ПАЦИЕНТОВ С РЕВМАТИЧЕСКИМИ МИТРАЛЬНЫМИ ПОРОКАМИ И СИНУСОВЫМ РИТМОМ

ОГБУЗ «Костромской кардиодиспансер»;
кафедра терапии ИПДО ГБОУ ВПО «Ярославская государственная медицинская академия» Минздравсоцразвития России;
Госпиталь МСЧ МВД России по Костромской области

Поставлена цель: выявить клинико-эхокардиографические показатели, влияющие на формирование тромба в левом предсердии у больных ревматическим пороком сердца (РПС) при сохраненном синусовом ритме.

Наблюдалось 30 больных РПС, имеющих синусовый ритм. Им проводилась трансторакальная и чреспищеводная эхокардиография.

Показано, что сохранение синусового ритма у больных РПС не гарантирует защиты от тромбоэмболии. Повышенному тромбообразованию в левом предсердии в первую очередь способствует увеличение переднезаднего размера и объема левого предсердия, а также повышение трасмитрального градиента кровотока.

***Ключевые слова**: митральный порок сердца, синусовый ритм, тромбоэмболия.*

MARKERS OF THE RISK OF THROMBOSIS FORMATION OF THE LEFT ATRIUM IN PATIENTS WITH RHEUMATIC MITRAL HEART DISEASE AND SINUS RHYTHM

N.D. Kaverin, O.A. Khrustalev, D.V. Kaverin

ESBEI Kostroma Cardiodispansery;
Department of therapy IPGE SBEI HPE Jaroslave State Medical Academy of the Ministry of Health and social development of RF;
The Hospital of medical unit of MIA of Russia across Kostroma Region

The aim: to detect clinico-echocardiographic values which influence on a thrombus formation in the left atrium in patient who had rheumatic heart disease (RHD) with sinus rhythm maintenance.

30 RHD patients who had sinus rhythm were observed. They underwent transthoracic and transesophageal echocardiography.

It has been shown that sinus rhythm maintenance in RHD patients does not guarantee them against thromboembolism. The inerease of anteroposterior size and volume of the left atrium as wellas the rise of transmitral bloodflow gradient contributed first of all to elevation of thrombus formation in the left atrium.

***Key words:** mitral valvular disease, sinus rhythm, thromboembolism.*

Клиническое значение ревматических митральных пороков (РМП) заключается не только в ухудшении качества жизни больных на фоне изменений гемодинамики, но и в резком увеличении вероятности системных тромбоэмболий (ТЭ). 15–20% больных с митральным стенозом в течение болезни имеют эпизоды ТЭ [8]. Источником эмболий в большинстве случаев являются тромбы, локализующиеся в левом предсердии (ЛП) и (или) его ушке (УЛП) [1, 3, 4]. Отрываясь, тромб током крови заносится в сосуды большого круга кровообращения, при этом более чем в половине случаев в сосуды головного мозга с развитием ишемического инсульта, приводя зачастую к стойкой инвалидизации или смерти пациента. Все это превращает данное заболевание не только в медицинскую, но и социальную проблему, обуславливая высокую значимость первичной профилактики, построенной на стратификации риска тромбоэмболических осложнений у больных с РМП.

Риск развития ТЭ значительно увеличивается в случае наличия фибрилляции предсердий (ФП) [1, 3, 4, 6–9], являющейся частым осложнением митрального порока. Сохраненный синусовый ритм у больных с РМП считается негативным предиктором тромбообразования [5, 9]. В исследовании C. Wanishsawad et al. [9] у больных митральным стенозом, осложненным ФП, в 54% случаев наблюдался тромбоз ЛП, в группе больных с синусовым ритмом этот процент был гораздо меньше (14,3%). Эхокардиографическими факторами, ассоциированными с тромбозом ЛП у пациентов с РМП и сохраненным синусовым ритмом, по данным некоторых исследований являются увеличенные размеры ЛП, значимое сужение митрального отверстия, наличие феномена спонтанного контрастирования (ФСК) [3, 5, 7]. В то же время роль этих факторов разными авторами оценивается неоднозначно, что делает актуальными дальнейшие исследования, направленные на изучение роли различных клинико-эхокардиографических показателей, ассоциированных с развитием тромбоза ЛП у больных с РМП и сохраненным синусовым ритмом, так как это позволит уточнить систему стра-

тификации риска развития ТЭ осложнений у данной группы больных.

Цель исследования: выявить клинико-эхокардиографические показатели, влияющие на формирование тромба ЛП у больных с РМП при сохраненном синусовом ритме.

Материал и методы

Проведено клинико-эхокардиографическое обследование 30 пациентов с РМП, имеющих синусовый ритм. Из исследования исключались больные с протезами митрального клапана и лица, перенесшие закрытую митральную комиссуротомию. Контрольную группу составили 19 пациентов с различными заболеваниями сердца без нарушений ритма в анамнезе. Основным диагнозом больных в контрольной группе были у 7 (36,9%) человек – ИБС (в том числе у 3 постинфарктный кардиосклероз), у 6 (31,6%) – гипертоническая болезнь, у 4 (21%) – аортальный порок и у 2 (10,5%) – бактериальный эндокардит с поражением аортального клапана. Обе группы были сопоставимы между собой по возрасту: средний возраст в основной группе составил 55 (46–64, 23–82) лет (медиана, 16-й и 84-й процентили, минимальное и максимальное значение), в контрольной – 51 (47–55, 23–62) год. Среди обследованных преобладали женщины: в основной группе 21 (70%) пациентка, в контрольной – 14 (73,7%). Постоянно принимал варфарин один пациент основной группы. Проведение исследования было одобрено комитетом по этике, от каждого пациента было получено информированное согласие на его проведение.

При сборе анамнеза особое внимание уделялось различным видам ТЭ осложнений, при объективном обследовании – наличие симптомов сердечной недостаточности, степень которой оценивалась в баллах по шкале оценки клинического состояния при ХСН (ШОКС) (модификация В.Ю. Мареева, 2000). Всем больным была выполнена трансторакальная и чреспищеводная эхокардиография (ЧпЭхоКГ) на аппарате «VIVID-7» (GE HC, США) по стандартной методике. При трансторакальной ЭхоКГ оценивались: размеры полостей сердца, площадь митрального отверстия, наличие и степень кальциноза митрального клапана, трансмитральный градиент давления, степень митральной регургитации (МР), систолическое давление в легочной артерии, наличие тромба в ЛП. Показатели, изменение которых характерно для митральных пороков (трансмитральный градиент давления, площадь митрального отверстия, кальциноз створок митрального клапана), оценивались только в основной группе. При ЧпЭхоКГ определялись размеры УЛП с оценкой пиковой скорости кровотока (ПСК) в его устье, оценивалась выраженность ФСК, выяснялись наличие и размер тромбов не только в ЛП, но и в его ушке. Признаком тромбоза при выполнении ЧпЭхоКГ считалась регистрация дополнительного образования в ЛП и (или) его ушке. При этом образование обладало некоторой подвижностью и сохранялось при локации более чем в одном срезе. В сомнительных случаях заключительное суждение о наличии тромба высказывалось при повторном исследовании после 4–6-месячного лечения антагонистами витамина К. Тромбом считалось образование, которое исчезало или уменьшалось на фоне лечения.

ПСК в УЛП определялась с помощью импульсно-волновой ЭхоКГ с размещением контрольного объема в устье УЛП, при этом измерялись не менее 10 пиковых значений кровотока с последующим усреднением результата. Измерение площади УЛП проводилось планиметрическим методом в поперечном сечении по линии от верхнего края левой легочной вены вдоль эндокардиальной поверхности УЛП до гребня. Степень выраженности ФСК оценивали по следующим критериям [2]: 1-я степень – минимальное движение эхогенных частиц в УЛП при усилении чувствительности ультразвукового сигнала; 2-я степень – незначительное движение частиц без усиления сигнала; 3-я степень – эхогенный рисунок в виде водоворота в течение всего сердечного цикла; 4-я степень – медленный эхогенный рисунок в виде водоворота, регистрируемый в ЛП и его ушке. Больные по степени ФСК были разделены на 2 группы: в 1-ю группу вошли пациенты с умеренным и выраженным (3–4-й степени) ФСК (рис. 1), во 2-ю – с небольшим (1–2-й степени) ФСК.

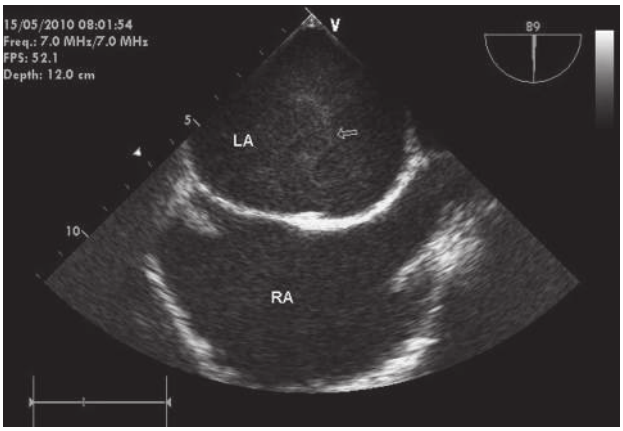

Рис. 1. Чреспищеводная эхокардиограмма:
LA – левое предсердие; RA – правое предсердие;
ФСК 3–4-й степени – эхогенный рисунок в виде водоворота
в полости левого предсердия (обозначен стрелкой)

Статистическая обработка проводилась с помощью программы Statistica 6.0. Поскольку распределение большинства параметрических характеристик не было нормальным, их представляли в виде медианы, 16-го и 84-го процентилей, минимального и максимального значений. Для статистической оценки достоверности различий применялся непараметрический критерий Манна–Уитни, для оценки дискретных различий – критерий χ^2. Достоверными считались различия при $p \leq 0,05$.

Результаты и обсуждение

Свободные и пристеночные тромбы ЛП в настоящее время редко встречаются у больных с РМП, в нашем исследовании они также не обнаружены. Из

30 пациентов основной группы у 7 (23,3%) больных лоцировался тромб УЛП (рис. 2), у 23 (76,7%) признаков тромбоза не выявлено. Визуализация тромба была возможна только при выполнении ЧпЭхоКГ. При сравнении клинико-эхокардиографических показателей с факторами, ассоциированными с формированием тромботических масс в ЛП, явились (табл.): увеличение передне-заднего размера и объема ЛП, повышение трансмитрального градиента кровотока, наличие ФСК, снижение ПСК, увеличение площади УЛП. Степень ХСН, выраженная в баллах, не являлась маркером повышенного риска тромбообразования. Отсутствие достоверной зависимости наличия тромбоза ЛП от эхокардиографических показателей,

Таблица

Клинико-эхокардиографическая характеристика пациентов с РМП и синусовым ритмом

Показатель	Тромб есть (n = 7)	Тромба нет (n = 23)	p
Мужчины	1 (14,3%)	8 (34,8%)	0,42
Женщины	6 (85,7%)	15 (65,2%)	0,67
Длительность заболевания, годы	30 (1–40) (0–45)	38 (26–45) (9–46)	0,36
ТЭ в анамнезе	1 (14,3%)	–	–
ХСН, баллы	2 (1–3) (1–6)	2 (1–3) (1–5)	0,77
Передне-задний размер ЛП, мм	48 (44–51) (42–52)	41 (36–44) (32–50)	0,0011
Объем ЛП, мл	120 (92–140) (88–140)	74 (60–98) (44–185)	0,0018
КДР ЛЖ, мм	46 (45–56) (44–56)	48 (44–57) (37–63)	0,47
ФВ ЛЖ, %	63 (58–72) (49–76)	63 (55–72) (44–75)	0,81
Степень кальциноза створок МК			
Нет кальциноза	2 (29%)	15 (65%)	0,33
I	4 (57%)	7 (30%)	0,4
II	1 (14%)	1 (5%)	–
III	0	0	–
Трансмитральный градиент давления, мм рт. ст.	15 (12–29) (6–37)	11 (9–14) (6–15)	0,028
Площадь митрального отверстия, $см^2$	1,9 (1,4–2,8) (1,3–3,6)	2,6 (2,1–3,6) (1,8–3,9)	0,13
Степень митральной регургитации			
I	3 (42,85%)	5 (21,7%)	0,41
II	3 (42,85%)	15 (65,2%)	0,58
III	0	3 (13,1%)	0,34
IV	1 (14,3%)	0	–
Систолическое давление в легочной артерии, мм рт. ст.	29 (24–48) (22–95)	26,5 (23–33) (20–40)	0,4
Степень ФСК			
I–II	4 (57,1%)	23 (100%)	0,41
III–IV	3 (42,9%)	0	0,006
Площадь УЛП, $см^2$	6,5 (5,1–7,6) (4,4–8,0)	4,7 (4–6) (3,1–6,6)	0,001
ПСК, см/с	27 (20–45) (13–54)	58 (50–63) (28–75)	0,00018

Примечание. Количественные данные представлены в виде медианы (первая строка ячейки), 16–84-го процентилей (вторая строка ячейки), минимального и максимального значений (третья строка ячейки).

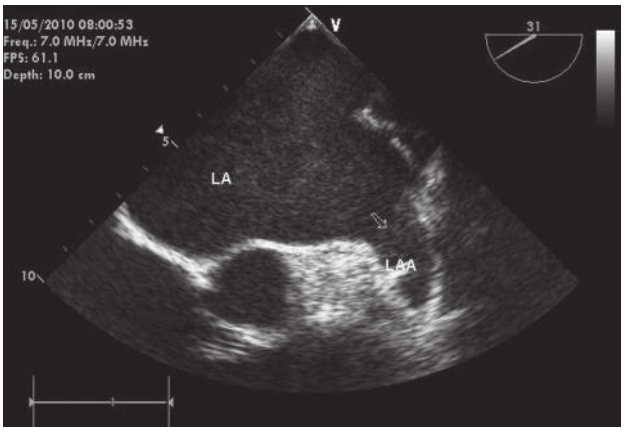

Рис. 2. Чреспищеводная эхокардиограмма:
LA – левое предсердие; LAA – ушко левого предсердия.
Стрелкой обозначен тромб в ушке левого предсердия

отражающих функцию левого желудочка (фракция выброса, конечно-диастолический размер левого желудочка, систолическое давление в легочной артерии), подтверждает данный вывод.

МР высокой степени, по данным некоторых авторов, является отрицательным предиктором тромбообразования в ЛП, что связано прежде всего с наличием активного кровотока в ЛП и его ушке, уменьшающим коагуляционную активность крови [9]. В нашем исследовании такой зависимости не обнаружено, что, по-видимому, связано с небольшим количеством пациентов с МР 3–4-й степени.

При сравнении клинико-эхокардиографических показателей в основной и контрольной группах выявлены достоверно значимые различия по следующим показателям: наличие тромбоза ЛП (0 из 19 в контрольной группе, $p < 0,05$), передне-задний размер ЛП (36 мм (33–40, 28–43) в контрольной группе, $p < 0,0001$), объем ЛП (55 мл (36–69, 29–83) в контрольной группе, $p < 0,0001$), площадь УЛП (2,9 см^2 (2,5–3,4; 1,4–4,5) в контрольной группе, $p < 0,0001$). Не было получено достоверных различий между группами по наличию ФСК 3–4-й степени ($p = 0,17$), стоит лишь отметить, что данный феномен в основной группе зарегистрирован у трех пациентов, а в контрольной не встречался ни разу.

Заключение

В нашем исследовании продемонстрировано, что наличие синусового ритма у пациентов с РМП не является основанием для отказа от назначения больному антагонистов витамина К с целью профилактики ТЭ осложнений в случаях, если присутствуют эхокардиографические факторы, ассоциированные с повышенным риском тромбообразования (увеличение передне-заднего размера и объема ЛП, повышение трансмитрального градиента кровотока, наличие ФСК, снижение ПСК, увеличение площади УЛП). Три последних показателя отражают замедление кровотока в ЛП и его ушке, подчеркивая важность фактора стаза крови в патогенезе формирования тромба, для их выявления требуется выполнение ЧпЭхоКГ, что свидетельствует в пользу применения данного метода для определения риска тромбоэмболических осложнений у пациентов с РМП.

Литература / References

1. *Коноплева Ю.Л., Мазур А.А.* Клинико-эхокардиографическая оценка факторов риска возникновения тромбоза левого предсердия у пациентов с митральным стенозом // Украинский ревматологический журнал. – 2002. – № 10. – С. 41–43.

Konopleva Ju.L., Mazur A.A. Kliniko-jehokardiograficheskaja ocenka faktorov riska vozniknovenija tromboza levogo predserdija u pacientov s mitral'nym stenozom // Ukrainskij revmatologicheskij zhurnal. – 2002. – № 10. – S. 41–43.

2. *Black I.W., Fatkin D., Sagar K.B. et al.* Exclusion of atrial thrombus by transesophageal echocardiography does not preclude embolism after cardioversion of atrial fibrillation: multicenter study // Circulation. – 1994. – V. 89. – P. 2509–2513.

3. *Boonyasirinant T., Phankinthongkum R., Komoltri C.* Clinical and echocardiographic parameters and score for the left atrial thrombus formation prediction in the patient with mitral stenosis // J. Med. Assos. Thai. – 2007. – V. 10. – P. 9–18.

4. *Farman M.T., Sial J.A., Khan N. et al.* Severe mitral stenosis with atrial fibrillation – a harbinger of thromboembolism // J. Pak. Med. Assos. – 2010. – V. 60 (6). – P. 439–443.

5. *Golbasi Z., Cicek D., Canbay A.* Left atrial appendage function in patients with mitral stenosis in sinus rhythm // Eur. J. Echocardiogr. – 2002. – V. 3 (1). – P. 39–43.

6. *Gonzalez-Torrecilla E., Garcia-Fernandez M.A., Perez-David E. et al.* Predictors of left atrial spontaneous echo contrast and thrombi in patients with mitral stenosis and atrial fibrillation // Am. J. Cardiol. – 2000. – V. 86 (5). – P. 529–534.

7. *Goswami K.C., Yadav R., Rao M.B. et al.* Clinical and echocardiographic predictors of left atrial clot and spontaneous echo contrast in patients with severe mitral stenosis: a prospective study in 200 patients by transesophageal echocardiographic // Int. J. Cardiol. – 2000. – V. 73 (3). – P. 273–779.

8. *Saito T., Tamura K., Uchida D. et al.* Histopatological evalution of left atrial appendage thrombogenesis removed during surgary for atrial fibrillation // Am. Heart. J. – 2007. – V. 153 (4). – P. 704–711.

9. *Wanishsawad C., Weathers L.B., Puavilai W.* Mitral regurgitation and left atrial thrombus in rheumatic mitral valve disease. A clinicopathologic study // Chest. – 1995. – V. 108 (3). – P. 677–681.

Каверин Николай Дмитриевич (контактное лицо). Тел. 8-960-740-78-77. E-mail: Kaverin_nd@mail.ru.