saeva, T.I. Kadurinoj, E.A. Nikolaevoj. Moskva – Tver' – SPb., 2013. – S. 160–164.

26. *Бордюгова Е.В., Дубовая А.В., Пшеничная Е.В., Конопко Н.Н. и соавт.* Грыжа пищеводного отверстия диафрагмы как один из висцеральных маркеров недифференцированной дисплазии соединительной ткани у детей // Педиатрические аспекты дисплазии соединительной ткани. Достижения и перспективы [Электронный ресурс]: Российский сборник научных трудов с международным участием, вып. 3 / Под ред. С.Ф. Гнусаева, Т.И. Кадуриной, Е.А. Николаевой. Москва – Тверь – СПб., 2013. – С. 168–174.

Bordjugova E.V., Dubovaja A.V., Pshenichnaja E.V., Konopko N.N. i soavt. Gryzha pishchevodnogo otverstija diafragmy kak odin iz visceral'nyh markerov nedifferencirovannoj displazii soedinitel'noj tkani u detej // Pediatricheskie aspekty displazii soedinitel'noj tkani. Dostizhenija i perspektivy [Jelektronnyj resurs]: Rossijskij sbornik nauchnyh trudov s mezhdunarodnym uchastiem, vyp. 3 / Pod red. S.F. Gnusaeva, T.I. Kadurinoj, E.A. Nikolaevoj. Moskva – Tver' – SPb., 2013. – S. 168–174.

27. *Шихнабиева М.Д.* Гастроэзофагеальная рефлюксная болезнь на фоне синдрома дисплазии соединительной ткани у лиц подросткового возраста: распространенность и клинико-эндоскопические особенности // Педиатрические аспекты дисплазии соединительной ткани. Достижения и перспективы [Электронный ресурс]: Российский сборник научных трудов с международным участием, вып. 3 / Под ред. С.Ф. Гнусаева, Т.И. Кадуриной, Е.А. Николаевой. Москва – Тверь – СПб., 2013. – С. 159–164.

Shihnabieva M.D. Gastrojezofageal'naja refljuksnaja bolezn' na fone sindroma displazii soedinitel'noj tkani u lic podrostkovogo vozrasta: rasprostranennost' i kliniko-jendoskopicheskie osobennosti // Pediatricheskie aspekty displazii soedinitel'noj tkani. Dostizhenija i perspektivy [Jelektronnyj resurs]: Rossijskij sbornik nauchnyh trudov s mezhdunarodnym uchastiem, vyp. 3 / Pod red. S.F. Gnusaeva, T.I. Kadurinoj, E.A. Nikolaevoj. Moskva – Tver' – SPb., 2013. – S. 159–164.

28. *Кокотова Е.П., Перетолчина Т.Ф.* Структура дисритмий у пациентов с фенотипом дисплазии органов пищеварения // Вестник Уральской медицинской академической науки. – 2013. – № 4. – С. 42–46.

Kokotova E.P., Peretolchina T.F. Struktura disritmij u pacientov s fenotipom displazii organov pishchevarenija // Vestnik Ural'skoj medicinskoj akademicheskoj nauki. – 2013. – № 4. – S. 42–46.

29. *Ахмедов В.А.* Рефлюксная болезнь и органы мишени. М.: Медицинское информационное агентство, 2007. – 128 с.

Ahmedov V.A. Refljuksnaja bolezn' i organy misheni. M.: Medicinskoe informacionnoe agentstvo, 2007. – 128 s.

30. *Джулай Г.С., Секарева Е.В., Курицын В.М., Джулай Т.Е.* Клинико-патогенетические варианты гастроэзофагеальной рефлюксной болезни: факторы риска и предикторы развития // Терапевт. архив. – 2013. – Т. 85, № 2. – С. 8–12.

Dzhulaj G.S., Sekareva E.V., Kuricyn V.M., Dzhulaj T.E. Kliniko-patogeneticheskie varianty gastrojezofageal'noj refljuksnoj bolezni: faktory riska i prediktory razvitija // Terapevt. arhiv. – 2013. – T. 85, № 2. – S. 8–12.

Джулай Татьяна Евгеньевна (контактное лицо) – аспирант кафедры факультетской терапии ГБОУ ВПО Тверской ГМУ Минздрава России. Тел.: 8-904-029-11-29; e-mail: tdzhulay@mail.ru.

УДК: 616.746-007

А.В. Черных, Е.И. Закурдаев

РЕДКИЙ СЛУЧАЙ ПРИКРЕПЛЕНИЯ ЛЕВОЙ ПРЯМОЙ МЫШЦЫ ЖИВОТА К РЕБРАМ ДЛИННЫМ СУХОЖИЛИЕМ

Кафедра оперативной хирургии с топографической анатомией ГБОУ ВПО «Воронежская ГМА им. Н.Н. Бурденко» Минздрава России

Статья представляет анатомическое наблюдение варианта прикрепления прямой мышцы живота к ребрам. На трупе мужского пола обнаружено, что слева прямая мышца живота сверху прикрепляется длинным сухожилием (5,5 см), которое по направлению книзу заканчивается первой сухожильной перемычкой. Справа прямая мышца живота сверху типично прикрепляется коротким сухожилием (0,5 см). Прямые мышцы живота имеют по одной сухожильной перемычке, которые расположены асимметрично. Справа расстояние от ребер до первой перемычки составляет 7,0 см, слева – 5,5 см.

Ключевые слова: *прямая мышца живота, сухожильная перемычка, вариантная анатомия.*

A RARE CASE ATTACHING OF THE LEFT RECTUS ABDOMINIS TO THE RIBS LONG TENDON

A.V. Chernyh, E.I. Zakurdaev

N.N. Burdenko Voronezh State Medical Academy

The article presents the observation of anatomical variants of the rectus abdominis muscle attachment to the ribs. Over sectional study of male cadaver was found on the left rectus abdominis to the ribs attached a long tendon (5.5 cm), which is in the direction from top to bottom ends of the first tendinous intersections. Right of the rectus abdominis is typically attached to the ribs a short tendon (0.5 cm). The first tendinous intersections are asymmetrically. The right distance from the ribs to the first tendinous intersections is 7.0 cm, the left – 5.5 cm.

Key words: *rectus abdominis, tendinous intersections, variant anatomy.*

Введение

Интерес к вариантной анатомии органов и сосудов человека определяется не только научной, но и клинической стороной этого вопроса [1–2]. Знание особенностей топографии передней брюшной стенки важно для оптимизации хирургических

доступов к внутренним органам, разработки способов диагностики и лечения различных заболеваний, а также профилактики возможных интраоперационных и послеоперационных осложнений [3–4].

Современная хирургия требует новых данных по топографии передней брюшной стенки, в частности прямых мышц живота [5–6]. Прямая мышца живота является потенциальным донором тканей для пластики различных дефектов мягких тканей. Разнообразие вариантов топографии прямых мышц живота может стать причиной различных осложнений, в том числе частичного некроза мышечного лоскута.

Материалы и методы

Выполнено секционное исследование трупа мужского пола в возрасте 44 года. При аутопсии трупа с доступом от мечевидного отростка до лобкового сочленения произведен забор органокомплекса, состоящего из прямых мышц живота, заключенных в апоневротическое влагалище, а также костных образований, к которым прямая мышца живота прикрепляется. Препарирование органокомплекса выполнено по стандартным методикам. Для визуализации кровеносных сосудов, проникающих через сухожильные перемычки, раствором бриллиантового зеленого контрастированы стволы верхней и нижней надчревных артерий.

Результаты исследования

Слева прямая мышца живота к ребрам прикреплялась длинным сухожилием – 5,5 см (рис.). Правая прямая мышца живота прикреплялась к ребрам типично – коротким сухожилием (0,5 см).

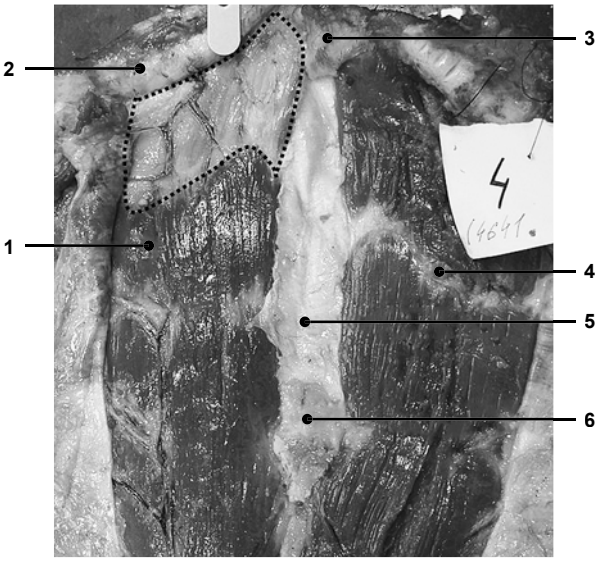

Рис. М., 44 года. Особенности вариантной анатомии прямых мышц живота (сзади). Сухожилие левой прямой мышцы живота выделено пунктиром. Контрастно выделены верхняя и нижняя надчревные артерии. Обозначения: 1 – прямая мышца живота (*m. rectusabdominis*), 2 – седьмое ребро (*costae VII*), 3 – мечевидный отросток грудины (*processus xiphoideus*), 4 – первая сухожильная перемычка (*intersectione tendinea*), 5 – белая линия живота (*linea alba*), 6 – пупок (*umbilicus*)

В прямых мышцах живота отмечалось по одной сухожильной перемычке. При этом сухожильные перемычки располагались асимметрично. Справа расстояние от ребер до первой перемычки составило 7,0 см, слева – 5,5 см.

При контрастировании основного ствола верхней надчревной артерии установлено, что слева по задней поверхности сухожилия прямой мышцы живота верхняя надчревная артерия разделялась на два артериальных ствола, которые раздельно проникали в сухожильную перемычку. Основной ствол верхней надчревной артерии проникал в первую сухожильную перемычку справа.

Обсуждение результатов

При выполнении операционных доступов в области живота хирурги нередко повреждают сухожильные перемычки прямых мышц живота. Данные осложнения могут стать причиной ограничения функции прямых мышц живота вследствие нарушения их иннервации и кровоснабжения. Количество сухожильных перемычек варьирует от 1 до 4 [5, 7–8]. B.J. Anson и соавт. лишь в 1% случаев обнаружили одну сухожильную перемычку, две – в 6%, три – в 58%, четыре – в 35% [7]. Согласно находкам S. Meenakshi и соавт., прямая мышца живота в 22% наблюдений имела одну сухожильную перемычку, в 14,6% – две, в 61% – три, и только в 2,4% – четыре [8]. H.S. Suh и соавт. в своей практике не встретили прямых мышц живота с одной сухожильной перемычкой [9]. F.J. Milloy и соавт. выделили четыре типа направления сухожильных перемычек: прямое – в 21% случаев, изогнутое с углами кверху или книзу – в 50,5%, кривое – в 28,4% [10]. H. Ucerler и соавт. описали случай двустороннего отсутствия сухожильных перемычек, при этом расположение прямых мышц живота было симметричным [5].

Заключение

С целью предупреждения интраоперационных и послеоперационных осложнений при оперативных вмешательствах в области живота следует учитывать индивидуальные топографо-анатомические особенности прямых мышц живота.

Литература / References

1. Музей анатомии человека как средство профориентационной работы в высшей медицинской школе / А.М. Карандеева, А.Г. Кварацхелия, Ж.А. Анохина // Журнал анатомии и гистопатологии. – 2013. – Т. 2, № 2. – С. 73–75.

Muzej anatomii cheloveka kak sredstvo proforientacionnoj raboty v vysshej medicinskoj shkole / A.M. Karandeeva, A.G. Kvarachelija, Zh.A. Anohina // Zhurnal anatomii i gistopatologii. – 2013. – T. 2, № 2. – S. 73–75.

2. Редкие варианты аномалий большой грудной мышцы человека / В.Н. Ильичева, Д.А. Соколов, С.Н. Семенов // Ученые записки СПбГМУ им. акад. И.П. Павлова. – 2011. – Т. 18, № 2. – С. 63–64.

Redkie varianty anomalij bol'shoj grudnoj myshcy cheloveka / V.N. Il'icheva, D.A. Sokolov, S.N. Semenov // Uchenye zapiski SPbGMU im. akad. I.P. Pavlova. – 2011. – T. 18, № 2. – S. 63–64.

3. Анатомическое обоснование модификации опосредованной пластики пахового канала / А.В. Черных, Е.Н. Любых, Е.И. Закурдаев, В.Г. Витчинкин // Новости хирургии. – 2014. – Т. 22, № 4. – С. 403–407.

Anatomicheskoe obosnovanie modifikacii oposredovannoj plastiki pahovogo kanala / A.V. Chernyh, E.N. Ljubyh, E.I. Zakurdaev, V.G. Vitchinkin // Novosti hirurgii. – 2014. – T. 22, № 4. – S. 403–407.

4. Волнообразный послабляющий разрез передней стенки влагалища прямой мышцы живота при опосредованной пластике пахового канала / А.В. Черных, Е.Н. Любых, Е.И. Закурдаев, В.Г. Витчинкин // Новости хирургии. – 2015. – Т. 23, № 1. – С. 17–23.

Volnoobraznyj poslabljajushchij razrez perednej stenki vlagalishcha prjamoj myshcy zhivota pri oposredovannoj plastike pahovogo kanala / A.V. Chernyh, E.N. Ljubyh, E.I. Zakurdaev, V.G. Vitchinkin // Novosti hirurgii. – 2015. – T. 23, № 1. – S. 17–23.

5. Asli Aktan Ikiz Z. Bilateral absence of the tendinous intersections of the rectus abdominis muscle // Z. Asli Aktan Ikiz, H. Ucerler // Anatomy. – 2009. – № 3. – P. 69–71.

6. *Drever J.M.* Unilateral absence of the external oblique muscle with hypoplasia of the rectus abdominis muscle in a patient with Poland syndrome / J.M. Drever, J. Zavala // Plast. Reconstr. Surg. – 2002. – V. 110, № 7. – P. 1802–1803.

7. *Anson B.J.* Abdominal wall. In surgical anatomy 5th edition // B.J. Anson, C.B. McVay. – Philadelphia, London, Toronto: Saunders Co, 1971. – P. 461–478.

8. *Meenakshi S.* The tendinous intersections of rectus abdominis muscle / S. Meenakshi, K.Y. Manjunath // G MGIMS. – 2008. – V. 13. – P. 34–39.

9. *Suh H.S.* Anatomical location of the tendinous intersections of the rectus abdominis muscle in Korean women / H.S. Suh, J.S. Eom, T.J. Lee // J. Korean. Soc. Plast. Reconstr. Surg. – 2006. – V. 33, № 4. – P. 469–473.

10. *Milloy F.J.* The rectus abdominis muscle and the epigastric arteries / F.J. Milloy, B.J. Anson, D. McAfee // Surg Gynecol. Obstet. – 1960. – V. 110. – P. 293–302.

Закурдаев Евгений Иванович (контактное лицо) – ассистент кафедры оперативной хирургии с топографической анатомией ГБОУ «Воронежская государственная медицинская академия им. Н.Н. Бурденко» Минздрава России. 394063, Воронежская обл., г. Воронеж, ул. 25 января, д. 6а, кв. 38, e-mail: ezakurdaev@rambler.ru.

УДК 378.14:617.7

В.Н. Голычев, П.Н. Попов

ОПЫТ АНОНИМНОГО АНКЕТИРОВАНИЯ СТУДЕНТОВ ПО ВОПРОСАМ КАЧЕСТВА ПРЕПОДАВАНИЯ НА КАФЕДРЕ ОФТАЛЬМОЛОГИИ ТГМА

Кафедра офтальмологии ГБОУ ВПО Тверской ГМУ Минздрава России

В статье приводятся методика проведения и анализ результатов анонимного анкетирования студентов по вопросам качества преподавания офтальмологии как в лекционном курсе, так и на практических занятиях.

***Ключевые слова**: анонимное анкетирование, оценка качества чтения лекций и проведения практических занятий.*

EXPERIENCE OF STUDENT'S ANONYMOUS QUESTIONING ON THE QUALITY OF TEACHING IN THE DEPARTMENT OF OPHTHALMOLOGY IN TSMA

V.N. Golychev, P.N. Popov

Department of ophthalmology of Tver State Medical University

The article presents the methodology for conducting and analyzing the results of student's anonymous questioning on the quality of teaching in ophthalmology both in lecture course and practical classes.

***Key words**: anonymous questioning, quality of teaching evaluation in lecture course and practical classes.*

В печати и электронных СМИ не раз и не два говорилось о низком качестве подготовки специалистов в нашей стране, особенно в негосударственных вузах. Вот только последние сообщения. «Ситуация с высшим образованием в России катастрофическая, констатировали участники слушаний в общественной палате. Непоследовательные и противоречивые меры, предпринимаемые государством, эффекта не дают» [1]. Это касается высшего образования вообще. А вот высказывание члена-корреспондента РАН проф. О. Лорана (РМАПО): «Система подготовки специалистов изменилась не лучшим образом. Уровень подготовки студентов медицинских вузов низок, и этому есть как объективные, так и субъективные причины. К счастью, пока еще работает поколение врачей, которые получили нормальное образование в СССР» [2].

На кафедре офтальмологии во 2-м семестре 2013/14 учебного года было решено выяснить мнение студентов о качестве преподавания дисциплины