УДК 616.366-003.7-089.819

**С.В. Лебедев[1], А.Т. Бронтвейн[2], А.Г. Еремеев[1], Е.М. Мохов[3], А.О. Свистунов[4], А.С. Ледункин[5], И.О. Свистунов[1]**

# СПЕКТР КЛИНИЧЕСКИХ ФОРМ ЖЕЛЧНО-КАМЕННОЙ БОЛЕЗНИ У ХИРУРГИЧЕСКИХ ПАЦИЕНТОВ НА СОВРЕМЕННОМ ЭТАПЕ

*[1] Кафедра госпитальной хирургии с курсом урологии ГБОУ ВПО «Тверская ГМА Минздравсоцразвития РФ»;*
*[2] Центральная клиническая больница Управления делами Президента Российской Федерации, г. Москва;*
*[3] Кафедра общей хирургии ГБОУ ВПО «Тверская ГМА Минздравсоцразвития РФ»;*
*[4] ГУЗ «Областная клиническая больница», МУЗ «Городская клиническая больница № 7», МУЗ «Городская клиническая больница скорой медицинской помощи», г. Тверь;*
*[5] НУЗ «Отделенческая больница на станции Тверь» ОАО «РЖД»*

**Проведен многоцентровой ретроспективный анализ результатов диагностики и лечения 15 754 пациентов с желчно-каменной болезнью, госпитализированных в хирургические стационары с 1999-го по 2008 год. Определялись ежегодные изменения числа пациентов с различными формами холелитиаза. На основании проведенного анализа были выявлены тенденции увеличения доли осложненных форм ЖКБ среди ежегодно госпитализированных в хирургический стационар пациентов.**

***Ключевые слова:*** *желчно-каменная болезнь.*

# SPECTRUM OF CLINICAL FORMS OF A CHOLELITHIASIS AT SURGICAL PATIENTS AT THE PRESENT STAGE

**S.V. Lebedev, A.T. Brontvein, A.G. Eremeev, E.M. Mokhov, A.O. Svistunov, A.S. Ledunkin, I.O. Svistunov**

**The multicenter retrospective analysis of results of diagnostics and treatment of 15754 patients with a cholelithiasis, hospitalised in surgical hospitals with 1999 for 2008, is made. Dynamic changes of number of patients with various forms of a cholelithiasis are studied. The carried out analysis showed a tendency of increase in a share of complicated forms of a cholelithiasis among patients annually hospitalised in a surgical hospital.**

***Key words:*** *cholelithiasis.*

Высокая распространенность холелитиаза [4], значительное число осложненных форм желчно-каменной болезни (ЖКБ) у госпитализированных в хирургические стационары пациентов [5, 7, 8] указывают на необходимость совершенствования лечебно-диагностических подходов у этой категории больных.

В конце прошлого века отмечено бурное развитие малоинвазивных методов диагностики и лечения ЖКБ. Совершенствование ультразвуковых методов [1, 9], методик прямого контрастирования желчевыводящих протоков с применением эндоскопических технологий, совершенствование различных вариантов томографии [6] расширили возможности диагностики заболеваний гепатопанкреатобилиарной зоны.

Настоящий период также связан с внедрением в широкую хирургическую практику лапароскопиче-

ского варианта выполнения холецистэктомии. Малая травматичность операции, связанная с использованием высокотехнологического оборудования, улучшила результаты лечения калькулезного холецистита и позволила рассматривать лапароскопическую холецистэктомию в качестве «золотого стандарта» при выборе варианта хирургического вмешательства у данного контингента больных. Накопление опыта, дальнейшее совершенствование аппаратуры и инструментария привели к увеличению числа операций по поводу хронического калькулезного холецистита и расширению возможностей применения малоинвазивных методов хирургического лечения осложненных форм ЖКБ [3].

Весьма вероятно, что значительные изменения в лечебно-диагностических подходах у пациентов с холелитиазом имеют отражение в спектре клинических форм желчно-каменной болезни у больных, госпитализированных в хирургический стационар в последние годы. При этом представляется возможным выдвижение следующих гипотез:

1) увеличение общего числа пациентов с холелитиазом является результатом совершенствования лучевых методов диагностика этой патологии, а также широкого распространения малоинвазивных методов хирургического лечения холелитиаза;
2) уменьшение доли пациентов с острым калькулезным холециститом связано с более ранней санацией холелитиаза до развития или на этапе хронических морфологических изменений в стенке желчного пузыря, приводящей к вторичной профилактике острых воспалительных изменений во внепеченочных желчевыводящих протоках;
3) увеличение доли больных с холедохолитиазом и снижение доли пациентов с резидуальным холедохолитиазом является результатом совершенствования методов диагностики патологии внепеченочных желчевыводящих протоков.

Анализ данных литературы указывает на отсутствие комплексного анализа динамики и объективного поиска тенденций изменений спектра различных форм ЖКБ у пациентов хирургических стационаров и не позволяет подтвердить либо отвергнуть вышеуказанные гипотезы. Изучение данных вопросов могло бы выделить основные актуальные проблемы в диагностике и лечении ЖКБ, возникающие после внедрения современных методов диагностики и лечения холелитиаза. Полученные результаты помогли бы определить «актуальные зоны внимания» и наметить перспективы дальнейшего развития различных методов диагностики и хирургического лечения этой патологии.

**Поставлена цель:** провести многоцентровое ретроспективное изучение результатов диагностики и лечение ЖКБ.

## Материалы и методы

Данная работа основана на многоцентровом ретроспективном анализе результатов диагностики и лечения пациентов с ЖКБ, находившихся на лечении в хирургических стационарах Центральной клинической больницы Управления делами Президента Российской Федерации (ЦКБ, г. Москва), ГУЗ «Областная клиническая больница» (ОКБ), МУЗ «Городская клиническая больница № 7» (ГКБ № 7), МУЗ «Городская клиническая больница скорой медицинской помощи» (ГКБСМП), НУЗ «Отделенческая больница на станции Тверь» ОАО «РЖД» (ЖБ, г. Тверь) в период 1999–2008 гг. Данные медицинские учреждения оказывают плановую и экстренную хирургическую помощь. Лапароскопические операции были внедрены в указанных хирургических стационарах в период 1994–2000 гг.

Материалами изучения стали ежегодные отчеты работы данных учреждений, компьютерные архивы результатов лечения госпитализированных пациентов, статистические карты выбывших из стационара. На основании проведенного анализа выявлялись статистически значимые тенденции изменений спектра различных форм ЖКБ у поступивших пациентов.

Анализу подвергнуты результаты диагностики и лечения 15 754 пациентов. Преобладали женщины (77,6%) и больные старше 40 лет.

Пациенты были распределены на 5 групп в зависимости от варианта течения ЖКБ:

1) неосложненное течение хронического калькулезного холецистита (ХКХ);
2) сочетание хронического калькулезного холецистита и холедохолитиаза (ХКХ + ХЛ);
3) калькулезный холецистит на разных стадиях острых воспалительных изменений в желчном пузыре и его последствия (ОКХ);
4) сочетание острого калькулезного холецистита и холедохолитиаза (ОКХ + ХЛ);
5) резидуальный (рецидивный) холедохолитиаз (РХ).

Спектр патологии представлен в таблице.

Пациенты с билиарным панкреатитом вошли в группы 2, 4, 5.

Следует отметить, что во второй группе больных у 604 (64,0%) пациентов течение холедохолитиаза было осложнено механической желтухой различной степени выраженности. Стеноз терминального отдела холедоха различной степени протяженности был выявлен у 150 (15,9%) больных.

**Таблица**

**Спектр клинических форм желчно-каменной болезни у больных, госпитализированных в хирургические стационары пациентов, абс. и %**

| | ЦКБ | ОКБ | ГКБ № 7 | ЖБ | ГКБ-СМП | Всего | % |
|---|---|---|---|---|---|---|---|
| ХКХ | 2224 | 4317 | 257 | 359 | 424 | 7581 | 48,2 |
| ХКХ + ХЛ | 264 | 477 | 100 | 48 | 56 | 945 | 5,9 |
| ОКХ | 1254 | 736 | 1619 | 1252 | 1436 | 6297 | 39,9 |
| ОКХ + ХЛ | 157 | 98 | 104 | 118 | 199 | 676 | 4,4 |
| РХ | 40 | 171 | 14 | 18 | 17 | 255 | 1,6 |
| Всего | 3939 | 5794 | 2094 | 1795 | 2132 | 15754 | 100 |

У пациентов 3-й группы с острыми воспалительными изменениями желчного пузыря и его исходами консервативное лечение было эффективно у 341 (5,4%) больного. Следует отметить, что у оперированных пациентов острые деструктивные изменения стенки желчного пузыря были выявлены в 1146 (18,2%) случаях.

Механическая желтуха среди пациентов 4-й группы отмечена в 486 (71,9%) наблюдениях. Стеноз большого дуоденального сосочка (БДС) или терминального отдела холедоха различной протяженности выявлен у 122 (18%) пациентов. Среди больных 5-й группы стеноз БДС и терминального отдела холедоха отмечен лишь у 14 (5,5%) больных.

Работа основана на изучении динамики ежегодного изменения доли больных каждой группы соответственно среди всех пациентов с холелитиазом в период 1999–2008 гг. Для объективного подтверждения и отображения тенденций в выявленных изменениях проводилось построение графической линии тренда с максимально возможным уровнем величины аппроксимации ($R^2$). Для этой цели была использована компьютерная программа Microsoft Office Excel 2007 и Statistica 6.0.

При анализе полученных данных в случаях, когда показатель аппроксимации удовлетворял условию $R^2 > 0,8$, делался вывод, что графическая модель статистически значимо отражает динамические изменения выбранных показателей и свидетельствует о наличии достаточно устойчивой тенденции [2].

## Результаты и обсуждение

Проведенный анализ не выявил достаточной тенденции ($R^2 = 0,33$) изменений общего числа госпитализированных пациентов с различными формами ЖКБ в вышеуказанные хирургические стационары за период 1999–2008 гг. (рис. 1).

Также не обнаружено статистически значимой тенденции (рис. 2) при изучении динамических изменений доли ежегодно госпитализированных больных с хроническим калькулезным холециститом среди всех пациентов с ЖКБ ($R^2 = 0,51$).

При изучении временного ряда доли пациентов 2-й группы среди всех больных с калькулезным холециститом величина аппроксимации составила 0,56 (рис. 3). Данный показатель аппроксимации свидетельствует, что полученная линия тренда не достаточно адекватно описывает изучаемые изменения и не дает оснований говорить о наличии статистически значимой тенденции ежегодной динамики доли пациентов с холедохолитиазом среди всех больных калькулезным холециститом.

Анализ данных 3-й группы пациентов показал, что хирургам все чаще приходилось сталкиваться с острыми воспалительными изменениями стенки желчного пузыря за исследуемый временной период. На это указывает полученная линия тренда, статистически значимо ($R^2 = 0,90$; $p = 0,0028$) отражающая тенденцию ежегодного увеличения количества больных 3-й группы среди пациентов с холелитиазом (рис. 4).

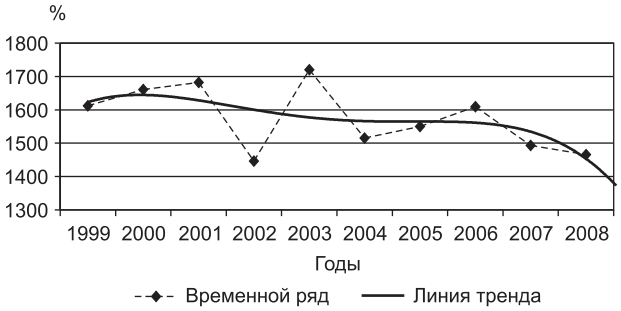


Рис. 1. Временной ряд и линия тренда динамики числа госпитализированных пациентов с различными формами ЖКБ

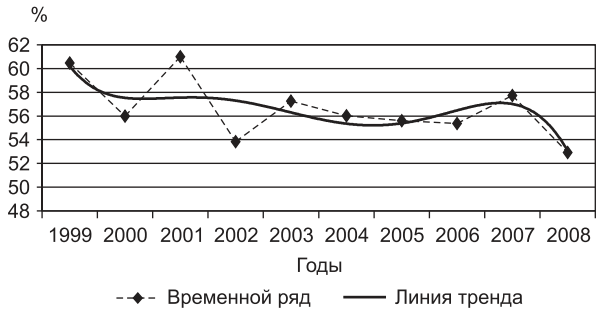


Рис. 2. Временной ряд и линия тренда динамики доли пациентов 1-й группы




Рис. 3. Временной ряд и линия тренда динамики доли пациентов 2-й группы

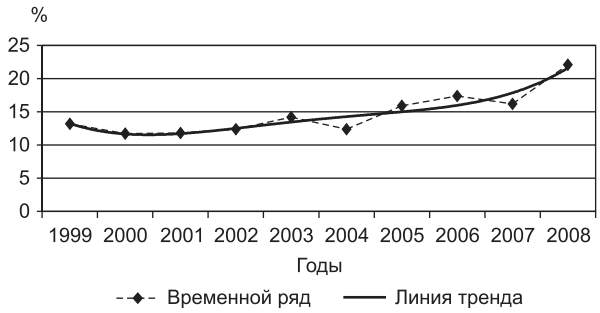


Рис. 4. Временной ряд и линия тренда динамики доли пациентов 3-й группы

Необходимость повышенного внимания к 4-й группе пациентов подтверждают полученные данные, свидетельствующие о статистически значимом ($R^2 = 0,81$; $p = 0,0021$) нарастании доли больных с сочетанием воспалительных изменений стенки желчного пузыря и холедохолитиаза среди всех пациентов с острыми воспалительными изменениями и их исходами (рис. 5).

Результаты, полученные при анализе данных 5-й группы больных, позволили обратить внимание на

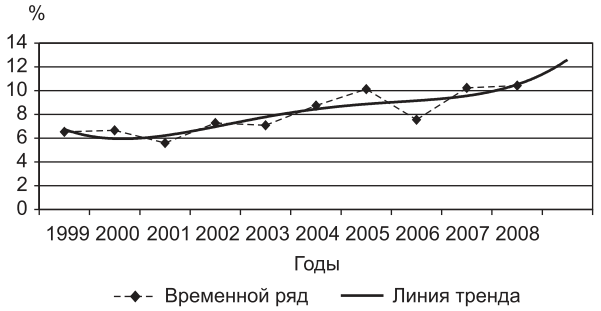


Рис. 5. Временной ряд и линия тренда динамики доли пациентов 4-й группы

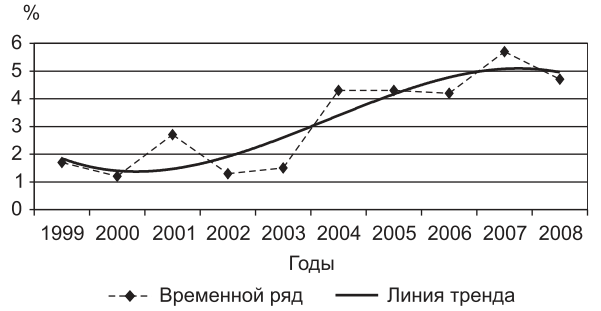


Рис. 6. Временной ряд и линия тренда доли пациентов 5-й группы

статистически значимую ($R^2 = 0,81$; $p = 0,0015$) тенденцию увеличения доли пациентов с резидуальным (рецидивным) холедохолитиазом среди всех пациентов с ЖКБ (рис. 6) за исследуемый временной период. Следует отметить, что значительная часть больных резидуальным холедохолитиазом ранее оперировалась по поводу калькулезного холецистита в других медицинских учреждениях, не вошедших в анализируемую группу.

Обобщая результаты проведенного исследования, можно сделать вывод, что широкое внедрение лапароскопической холецистэктомии повлияло в определенной степени на спектр различных клинических форм ЖКБ у пациентов, госпитализированных в вышеуказанные хирургические стационары в период 1999–2008 гг. При этом отмечена возрастающая роль осложненных вариантов течения холелитиаза.

Проведенный анализ показал, что несмотря на увеличение опыта выполнения лапароскопических вмешательств и расширение показаний к их применению, не выявлено статистически значимых тенденций ежегодного увеличения общего числа госпитализированных больных с ЖКБ.

Полученные данные не подтвердили 2-й гипотезы. Совершенствование методов до- и интраоперационного выявления холедохолитиаза не привело к статистически значимому увеличению доли пациентов с холедохолитиазом среди больных хроническим калькулезным холециститом в указанный временной период. Это обстоятельство подтверждает необходимость дальнейшего совершенствования диагностических и лечебных методов при данной патологии.

Результаты исследования свидетельствовали, что воспалительные изменения стенки желчного пузыря все чаще становились операционной находкой, несомненно затрудняли техническое выполнение хирургического вмешательства и повышали риск развития возможных осложнений. Использование активной тактики при остром воспалении желчного пузыря во многом объясняет данную тенденцию. Недостаточное внимание к особенностям анамнеза у больных, направляемых в стационар для оперативного лечения в плановом порядке (короткий временной период, прошедший после острого болевого приступа), может увеличить количество «неожиданных интраоперационных находок» и ситуаций со значительными техническими затруднениями при выполнении оперативного вмешательства.

Данное обстоятельство диктует необходимость совершенствования методов прогнозирования возможных изменений стенки желчного пузыря и технических трудностей выполнения операции.

При анализе результатов исследования пациентов 3-й группы обращает внимание наличие статистически значимой тенденции увеличения доли сочетания холедохолитиаза с воспалительными изменениями стенки желчного пузыря в спектре различных форм ЖКБ. Данная ситуация является одной из наиболее трудных среди тех, с которыми может столкнуться хирург при лечении пациентов с ЖКБ. Воспалительный процесс в области желчного пузыря может существенно изменить анатомические ориентиры в подпеченочном пространстве, вызвать технические трудности при выделении желчных протоков и значительно повысить риск развития осложнений и увеличения послеоперационной летальности. Улучшение методов диагностики, выбора варианта хирургического лечения и совершенствование технических аспектов операции продолжают оставаться актуальной проблемой.

Полученные результаты исследования не подтвердили и 3-й гипотезы. Широкое внедрение лапароскопической холецистэктомии, технической особенностью которой являются определенные затруднения в интраоперационном обследовании внепеченочных протоков, привело к статистически значимой тенденции повышения риска резидуального холедохолитиаза.

## Выводы

1. Несмотря на совершенствование лучевых методов диагностики желчно-каменной болезни и широкое распространение малоинвазивных вмешательств, не отмечено статистически значимой тенденции в изменениях количества пациентов ЖКБ, поступающих в хирургические стационары.
2. За анализируемый период выявлена тенденция повышения доли пациентов с острым калькулезным холециститом и значительными местными морфологическими изменениями в перивезикальной зоне.
3. Отмечена тенденция увеличения доли пациентов с холедохолитиазом среди больных острым калькулезным холециститом и его исходами.



Рис. 3. Рентгенограмма эндопротеза коленного сустава (дистальный отдел)

*поступления (23.10.2010 г.) после предоперационной подготовки больному была выполнена операция тотального эндопротезирования тазобедренного сустава гибридным протезом фирмы «Страйкер» (бесцементная чашка и цементная ножка плюс головка увеличенного диаметра (рис. 4).*

***Протокол операции.*** *Под эндотрахеальным наркозом в положении пациента на боку переднеаружным доступом послойно с гемостазом вскрыт тазобедренный сустав. Удалена сломанная головка бедра и частично суставная капсула. Циркулярными фрезами удален хрящ с вертлужной впадины до субхондральной кости и установлена бесцементная чашка с двумя винтами. В вертельной области бедра вскрыт костномозговой канал и обработан рашпилями. Установлена ножка цементной фиксации, а в нее головка диаметром 40 мм. Выполнено вправление протеза, проверка объема движений и отсутствия тенденции к вывиху. Рана промыта раствором антисептика и ушита послойно с дренажом.*

*Послеоперационный период протекал без осложнений. Пациент был активизирован на 4-й день, обучен ходьбе с костылями и выписан из стационара после снятия швов на 10-й день. При контрольном осмотре через 3 и 6 месяцев пациент жалоб не предъявлял, ходит без костылей, на рентгенограммах положение компонентов эндопротеза тазобедренного сустава удовлетворительное.*



Рис. 4. Рентгенограмма тазобедренного сустава после эндопротезирования

## Обсуждение

Известно, что пациентам молодого и среднего возраста целесообразно устанавливать бесцементные компоненты, т. к. минеральная плотность кости высокая и процесс остеоинтеграции кости в протез будет происходить удовлетворительно, а в будущем возможны ревизионные операции. В данном случае была установлена бесцементная чашка с увеличенной головкой, что позволяло совершать больший объем движений в тазобедренном суставе при уменьшении вероятность вывиха. Выбор цементной ножки связан с состоянием кости в проксимальной части бедра и имевшимся там остеопорозом, поэтому установка стандартной бесцементной ножки могла привести к ее асептической нестабильности и расшатыванию. В данном случае была установлена бесцементная чашка с увеличенной головкой.

Представленное клиническое наблюдение интересно тем, что демонстрирует возможности современной ортопедической хирургии. А именно, пациенту были заменены два крупных сустава одной нижней конечности. При этом эндопротезирование коленного сустава выполнено как органосохраняющая операция по поводу такого серьезного заболевания, как саркома большеберцовой кости, а эндопротезирование тазобедренного сустава при переломе шейки бедра выполнено как единственно возможный метод быстрейшего восстановления трудоспособности пациента, его бытовой и социальной реабилитации.

## Литература

1. *Травматология* и ортопедия. Руководство для врачей / Под ред. Ю.Г. Шапошникова. – М.: Медицина, 1997. – Т. 2. – 424 с.

2. *Лирцман В.М., Зоря В.И., Гнетецкий С.Ф.* Проблема лечения переломов шейки бедра на рубеже столетий // Вестник травматологии и ортопедии им. Н.Н. Приорова. – 1997. – № 2. – С. 12–18.

3. *Ключевский В.В.* Хирургия повреждений. Руководство для хирургов, травматологов районных больниц. – «Рыбинский дом печати», 2004. – 784 с.

4. *Минасов Б.Ш., Якупов Р.Р., Ханин М.Ю. и др.* Оценка результатов лечения переломов проксимального отдела бедра. Материалы международной научно-практической конференции «Современные повреждения и их лечение». – М., 2010. – С. 138–139.

5. *Махсон А.Н.* Реконструктивная и пластическая хирургия при опухолях опорно-двигательного аппарата. VII Российская онкологическая конференция. – М., 2003.

6. *Мачак Г.Н.* Комбинированное лечение первичных сарком костей: возможности химиотерапии. РОНЦ им. Н.Н. Блохина РАМН, VII Российская онкологическая конференция. – М., 2003.

7. *Мюллер М.Е., Альговер Р., Шнайдер Х. и др.* Руководство по внутреннему остеосинтезу. Методика, рекомендованная группой АО (Швейцария). Третье издание, расширенное и полностью переработанное. Берлин – Тейдельберг – Нью-Йорк – Лондон – Париж – Токио – Гонконг – Барселона – Будапешт. – М., 1996. – 790 с.

8. *Crespo R., Revilla M., Crespo E. et al.* Complementary Medical Treatment for Colles' Fracture: A Comparative, Randomized, Longitudinal Study // Calcif. Tissue Int. – 1997. – Vol. 60. – P. 567–570.

9. *Jordan G.R., Loveridge N., Bell K.L. et al.* Spatial clustering of remodeling osteons in the femoral neck cortex: a cause of weakness in hip fracture // Bone. – 2000. – Vol. 26 (3). – P. 305–313.

*Быстров Сергей Викторович (конткткное лицо) – ассистент кафедры хирургических болезней ФПДО ГБОУ ВПО «Тверская ГМА Минздравсоцразвития РФ», врач травматолог-ортопед отделения травматологии областной клинической больницы г. Твери. Тел. 8-920-686-40-46; e-mail: 19bs76@mail.ru.*