УДК 616.7−006.38.03

С.И. Волков[1], А.Г. Еремеев[2], С.В. Волков[2], А.С. Вдовина[1], А.А. Сажин[1]

РЕДКИЙ СЛУЧАЙ НЕЙРОФИБРОМАТОЗА С ГИГАНТСКИМИ МНОЖЕСТВЕННЫМИ НЕЙРОФИБРОМАМИ ТУЛОВИЩА И КОНЕЧНОСТЕЙ (КЛИНИЧЕСКОЕ НАБЛЮДЕНИЕ)

[1] Кафедра топографической анатомии и оперативной хирургии,
[2] Кафедра госпитальной хирургии с курсом урологии
ФГБОУ ВО Тверской государственный медицинский университет Минздрава России

Представлен редкий случай множественных гигантских нейрофибром грудной клетки, правой голени и стопы у пациентки, в прошлом прошедшей оперативное лечение по поводу врожденной дисплазии левой верхней конечности − макромелии. Патогистологическое исследование тканей удаленных опухолей подтвердило диагноз нейрофиброматоза. В отдаленном периоде после операции проведено изучение соматического статуса и психодиагностическое исследование эмоциональной сферы и качества жизни больной, обнаружившие выраженные негативные тенденции в связи с наличием тяжелого заболевания, ограничивающего физическое функционирование и социальные контакты пациентки.

Ключевые слова: *нейрофиброматоз, качество жизни, эмоциональная сфера.*

RARE CASE OF NEUROFIBROMATOSIS WITH MULTIPLE GIANT NEUROFIBROMAS OF TRUNK AND EXTREMITIES (CLINICAL OBSERVATION)

S.I. Volkov, A.G. Eremeev, S.V. Volkov, A.S. Vdovina, A.A. Sazhin
Tver State Medical University

The article presents a report of rare case of multiple giant neurofibromas of the chest and the right leg and foot in a female patient, who was operated in the past for congenital dysplasia of the left upper limb – macromelia. Histopathological examination of removed tumor tissues confirmed the diagnosis of neurofibromatosis. In the long-term period after surgery somatic status and psychodiagnostic investigation of the emotional sphere and quality of life of the patient were studied to detect pronounced negative trend due to the presence of severe disease, limiting physical functioning and social contacts of the patient.

Key words: *neurofibromatosis, quality of life, emotional sphere.*

Клиническое наблюдение

В 2014 году на страницах «Верхневолжского медицинского журнала» нами было представлено клиническое описание врожденной макромелии – редкой врожденной аномалии конечности у больной 23 лет, которая проявлялась грубой деформацией, болезненностью и выпадением всех функций левой верхней конечности, причиняющей моральные и физические страдания.

Консилиум врачей ОКБ, приняв во внимание тяжесть заболевания, молодой возраст пациентки, невозможность приобретения профессии, отсутствие сопутствующих заболеваний и отягощенный семейный анамнез, после консультации психолога рекомендовал проведение операции ампутации левой верхней конечности, выполненной в ОКБ на уровне верхней трети плеча, пациентка была выписана под наблюдение хирурга и онколога ЦРБ.

Топографо-анатомическое исследование ампутированной левой верхней конечности было проведено на кафедре топографической анатомии и оперативной хирургии [1] и обнаружило выраженную гиперплазию кожи, образующую множественные нерасправляющиеся складки с толщиной кожного покрова от 4 до 6 см (рис. 1). Мышцы плеча и предплечья атрофированы. Непосредственно под подкожной жировой клетчаткой со всех сторон плеча обнаруживались патологически извитые, гипертрофированные лимфатические сосуды, множественные лимфангиомы и множественные аневризмы всех артериальных сосудов плеча, локтевой и лучевой артерий диаметром до 15 мм. Положение локтевой и лучевой кости в суставах было



Рис. 1. Общий вид макропрепарата левой верхней конечности

неправильное (рис. 2). Наблюдался патологический вывих в локтевом и лучезапястном суставах. Суставные поверхности костей и суставные впадины были деформированы. В нижней трети плечевой и локтевой костей обнаружено отслоение надкостницы и опухолевидное разрастание надкостницы и костей. Гистологическое исследование сосудисто-нервного пучка плеча показало, что опухолевидное образование состоит из переплетающихся сосудов, выстланных атипичными эндотелиальными клетками. Сосуды различались размером и формой (от узких каналов до крупных сосудистых структур). Выявлена важная гистологическая особенность – наличие папиллярных бляшек атипичного эндотелия, в некоторых бляшках определяется центральная гиалинизированная часть, проникающая в просвет сосуда. Опухоль метастазирует в регионарные лимфатические узлы.

Через 3 года в декабре 2013 года врачам-хирургам ОКБ вновь пришлось столкнуться с больной Г. в связи с быстрым прогрессированием гигантской множественной нейрофибромы с локализацией на грудной клетке слева, правой голени и стопе (рис. 3, 4). Опухоли были иссечены. Послеоперационный период протекал без осложнений, заживление ран – первичным натяжением. В качестве сопутствующей патологии диагностированы кифосколиоз, ампутационная культя верхней трети левого плеча, врожденная деформация грудной клетки.

Проведенное патогистологическое исследование подтвердило предварительный диагноз: нейрофиброма грудной клетки – опухолевидные образования 25 × 22 × 5 см, покрытые тонкой бледно-серой плотной эластичной тканью с прилегающей жировой клетчаткой. Увеличение кожного покрова и молочной железы связано с патологическими изменениями тканей. На голени и стопе выявлено опухолевидное образование 24 × 9 × 3 см, покрытое тонкой капсулой, где обнаруживаются волокнистые структуры: волокна, поля фиброза, значительное количество мелких, капиллярного типа сосудов, что соответствует патогистологическому диагнозу «нейрофиброма кожи голени и стопы».

Через 2,5 года после операции представилась возможность направить к больной Г. студентов ТГМУ из числа ее земляков, чтобы оценить отдаленные результаты оперативного лечения, особенности эмоциональной сферы и характеристики качества жизни.

В мае 2016 года больная на дому была осмотрена медицинским работником ЦРБ. Пациентка дала добровольное информированное согласие на исследование и фотографирование. Для оценки состояния эмоционально-личностной сферы произведено тестирование по опроснику качества жизни SF-36, типа отношения к болезни (ЛОБИ) [2], методике САН (самочувствие, активность, настроение) [3].

Из опроса и непосредственного наблюдения было выяснено, что пациентка испытывает сложности в общении со здоровыми людьми, хотя сравнительно

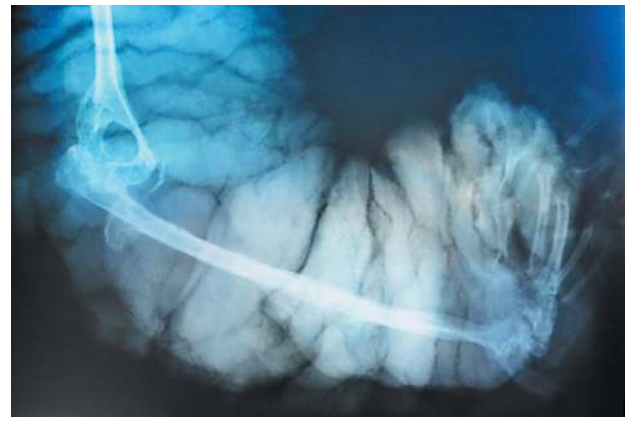

Рис. 2. Рентгенограмма препарата левой верхней конечности



Рис. 3. Нейрофиброма грудной клетки слева – опухолевидные образования 25 × 22 × 5 см



Рис. 4. Нейрофиброма правой голени и стопы – опухолевидное образование 24 × 9 × 3 см



Рис. 5. Внешний вид грудной клетки больной Г. спустя 2,5 года после оперативного вмешательства. Костная деформация обусловлена кифосколиозом



Рис. 6. Внешний вид правой нижней конечности с картиной рецидива нейрофибромы и избытком мягких тканей

с периодом, предшествующим операции, чувствует себя активнее, основное ограничение подвижности связывает с отсутствием левой руки (рис. 5, б).

Пациентка вынуждена преимущественно находиться дома, при этом функционально неплохо адаптирована к простым бытовым нагрузкам. Сама она отмечает, что многие люди, с которыми ей приходилось сталкиваться, чувствуют себя неловко в ее присутствии, уклоняются от общения, их сочувствие или неосторожные высказывания обижают, при том что сама больная Г., находясь в общественных местах, часто нуждается в посторонней помощи.

Проведенное исследование качества жизни больной Г. показало, что параметры таких составляющих понятия, как жизненный потенциал, жизнедеятельность и условия жизнедеятельности (инструментов, ресурсов и среды) по отношению к некоторому объективному или субъективному эталону, являются неудовлетворительными (рис. 7).

Преобладающая степень ограничения жизни больной Г. связана с социальным функционированием (СФ), когда физическое или эмоциональное состояние ограничивает социальную активность (общение). Повседневная деятельность значительно ограничена физическим состоянием пациентки и обусловлена ухудшением эмоционального состояния из-за опухолевидного утолщения правой нижней конечности, которое возникло в послеоперационном периоде.

Исследование типологии отношения к болезни с помощью опросника ЛОБИ выявило, что у пациентки Г. доминировал неврастенический тип отношения к болезни, сформированный у нее как «чистый» с единственным пиком профиля (рис. 8). Это предполагает поведенческие реакции по типу «раздражительной слабости» со вспышками раздражения, особенно при болях, неприятных ощущениях, неудачах лечения. Раздражение нередко изливается на первого попавшегося и завершается раскаяни-

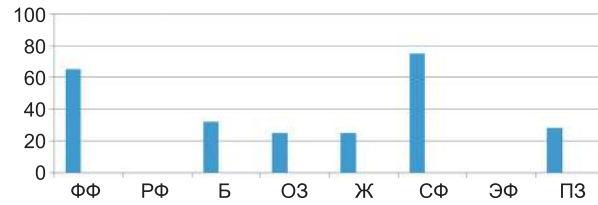

Рис. 7. Параметры качества жизни больной Г. по данным опросника SF-36: физическое функционирование ФФ = 65,00; ролевое (физическое) функционирование РФ = 0,00; боль Б = 32,00; общее здоровье ОЗ = 25,0; жизнеспособность Ж = 25,00; социальное функционирование СФ = 75,00; эмоциональное функционирование ЭФ = 0,00; психологическое здоровье ПЗ = 28,00

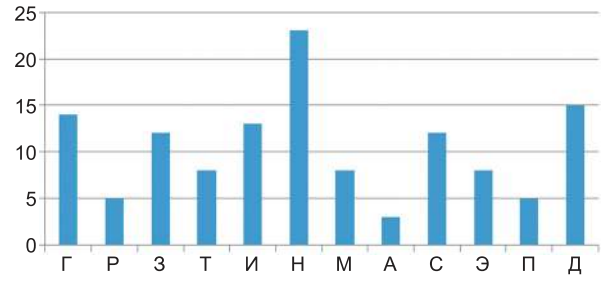

Рис. 8. Показатели изучения типа отношения к болезни пациентки Г. с помощью опросника ЛОБИ. Типы отношения к болезни: Г – гармоничный (реалистичный, взвешенный); Р – эргопатический (стенический); З – анозогнозический (эйфорический); Т – тревожный (тревожно-депрессивный и обсессивно-фобический); И – ипохондрический; Н – неврастенический; М – меланхолический (витально-тоскливый); А – апатический; С – сенситивный; Э – эгоцентрический (истероидный); П – паранойяльный; Д – дисфорический (агрессивный)

ем и угрызениями совести. Характерны неумение и нежелание терпеть болевые ощущения, нетерпеливость в обследовании и лечении, неспособность терпеливо ждать облегчения. На смену вспышкам раздражения приходит критическое отношение к своим поступкам и необдуманным словам, просьбы о прощении.

Исследование эмоционального состояния пациента в условиях его болезни непосредственно в момент обследования с использованием опросника САН обнаружило неблагоприятные тенденции со значительным снижением уровня самочувствия, активности и настроения по сравнению с нормой (рис. 9).

Больной рекомендовано повторное обследование и лечение в областной клинической больнице г. Твери, при необходимости и оперативное.

Обсуждение

Приведено клиническое наблюдение редкой врожденной патологии в динамике ее развития, начиная с тяжелой врожденной дисплазии верхней левой конечности (макромелия) и последующего формирования гигантских множественных нейрофибром. Взаимосвязь редких врожденных аномалий в данном случае очевидна, однако конкретные механизмы лежат в еще недостаточно хорошо изученной сфере наследственной патологии человека.

Нейрофиброматоз является аутосомно-доминантным моногенным заболеванием и остается актуальной проблемой медицины со времени его первого описания в 1882 году учеником Рудольфа Вирхова Фридрихом фон Реклингхаузеном, по имени которого заболевание долгие годы и называлось «болезнь Реклингхаузена» или «периферический нейрофиброматоз».

Заболевание проявляется формированием множественных доброкачественных нейрофибром на коже и в подкожной клетчатке с высокой частотой мутаций (нейрофиброматоз 1-го типа), в этом случае опухоли диаметром 1–2 см исходят из периферических нервов и нервных сплетений (плексиформные невриномы), как правило, безболезненны, мягкие либо упругие на ощупь. Часто узлы опухолей сочетаются с пятнами на коже цвета «кофе с молоком», множественными невусами. Формирование невриномы может сочетаться с диффузным увеличением пораженной части тела – слоновостью – с гипертрофией конечности, языка, половины лица, образованием гигантских кожных складок. Именно такой вариант течения нейрофиброматоза имеет место у больной Г. Этот вариант нейрофиброматоза, как правило, не представляет угрозы для жизни, не сопровождается болевыми ощущениями, но является серьезным косметическим дефектом внешности [4–7], однако в приведенном клиническом наблюдении именно болевые ощущения являются наиболее тягостным проявлением болезни.

Нейрофибромы центрального типа характеризуются всеми типичными для опухолей головного

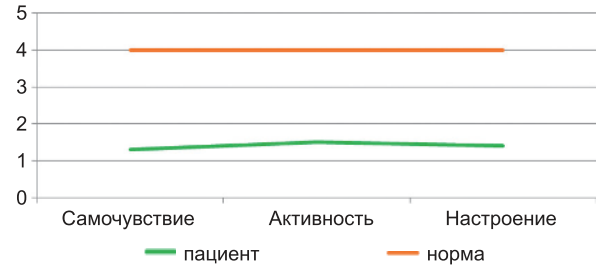

Рис. 9. Результаты исследования самочувствия, активности и настроения больной Г. с помощью теста САН

и спинного мозга симптомами, локализуются в области зрительного и слухового нерва, как правило, диагностируются уже в раннем детском возрасте, а прогноз определяется локализацией и объемом опухоли.

Нередко заболеванию сопутствуют нарушения роста больных, грубые костные деформации скелета (как это имеет место в приведенном наблюдении), эндокринные нарушения, дебютирующие в период полового созревания, сирингомиелия.

Все проявления нейрофиброматоза, касающиеся косметических дефектов или ограничений подвижности человека, помимо соматической составляющей здоровья, негативно отражаются на эмоциональной сфере больных, а также на таком интегральном показателе, как качество жизни, что со всей очевидностью продемонстрировало проведенное психодиагностическое исследование больной Г.

Заключение

Исследование эмоциональной сферы и качества жизни больной Г. свидетельствует о выраженных негативных тенденциях, обусловленных наличием тяжелого недуга, ограничивающего ее физическое функционирование и социальные контакты. Несомненно, значимую роль в невысоком уровне качества жизни пациентки после операции сыграл и преморбидный фон, изначально изменявший ее личностные характеристики.

Литература/References

1. *Волков С.И.* Редкий случай врожденной дисплазии левой верхней конечности (макромелия) / С.И. Волков, Р.Г. Щетина, Д.Э. Мирошниченко, Е.Д. Прокофьев // Верхневолжский мед. журн. – 2014. – № 3. – С. 45–48.

Volkov S.I. Redkij sluchaj vrozhdennoj displazii levoj verhnej konechnosti (makromelija) / S.I. Volkov, R.G. Shhetina, D.Je. Miroshnichenko, E.D. Prokof'ev // Verhnevolzhskij med. zhurn. – 2014. – № 3. – S. 45–48.

2. *Вассерман Л.И.* Методика для психологической диагностики типов отношения к болезни: методические рекомендации / Л.И. Вассерман, А.Я. Вукс, Б.В. Иовлев, Э.Б. Карпова. – М., 1987. – 26 с.

Vasserman L.I. Metodika dlja psihologicheskoj diagnostiki tipov otnoshenija k bolezni: metodicheskie rekomendacii / L.I. Vasserman, A.Ja. Vuks, B.V. Iovlev, Je.B. Karpova. – M., 1987. – 26 s.

3. *Доскин В.А.* Тест дифференцированной самооценки функционального состояния / В.А. Доскин, Н.А. Лаврентьева, М.П. Мирошников, В.Б. Шарай // Вопросы психологии. – 1973. – № 6. – С. 141–145.

Doskin V.A. Test differencirovannoj samoocenki funkcional'nogo sostojanija / V.A. Doskin, N.A. Lavrent'eva, M.P. Miroshnikov, V.B. Sharaj // Voprosy psihologii. – 1973. – № 6. – S. 141–145.

4. *Шнайдер Н.А.* Нейрофиброматоз первого типа (болезнь Реклингхаузена) / Н.А. Шнайдер, А.И. Горелов // Сибирское медицинское обозрение. – 2007. – № 3 (44). – С. 91–95.

Shnajder N.A. Nejrofibromatoz pervogo tipa (bolezn' Reklinghauzena) / N.A. Shnajder, A.I. Gorelov // Sibirskoe medicinskoe obozrenie. – 2007. – № 3 (44). – S. 91–95.

5. *Попова А.А.* Клинико-диагностические аспекты нейрофиброматоза / А.А. Попова // Университетская медицина Урала. – 2016. – Т. 2. – № 2 (5). – С. 48–50.

Popova A.A. Kliniko-diagnosticheskie aspekty nejrofibromatoza / A.A. Popova // Universitetskaja medicina Urala. – 2016. – T. 2. – № 2 (5). – S. 48–50.

6. *Любченко Л.Н.* Нейрофиброматоз: генетическая гетерогенность и дифференциальная диагностика / Л.Н. Любченко, М.Г. Филиппова // Саркомы костей, мягких тканей и опухоли кожи. – 2011. – № 4. – С. 29–36.

Ljubchenko L.N. Nejrofibromatoz: geneticheskaja geterogennost' i differencial'naja diagnostika / L.N. Ljubchenko, M.G. Filippova // Sarkomy kostej, mjagkih tkanej i opuholi kozhi. – 2011. – № 4. – S. 29–36.

7. *Кочегуров В.Н.* Случай болезни Реклингхаузена / В.Н. Кочегуров, А.Н. Арестова // Верхневолжский мед. журн. – 2008. – Т. 6. – № 1. – С. 44–46.

Kochegurov V.N. Sluchaj bolezni Reklinghauzena / V.N. Kochegurov, A.N. Arestova // Verhnevolzhskij med. zhurn. – 2008. – T. 6. – № 1. – S. 44–46.

Волков Сергей Иванович (контактное лицо) – д. м. н., профессор, член-корр. РАЕН, заведующий кафедрой топографической анатомии и оперативной хирургии ФГБОУ ВО Тверской государственный медицинский университет Минздрава России. 170100, г. Тверь, ул. Советская, д. 4. Тел.: 8-910-640-40-03; e-mail: volkov_si@mail.ru.

Федеральное государственное бюджетное образовательное учреждение высшего образования

Тверской государственный медицинский университет

Министерства здравоохранения Российской Федерации

размещает объявления о конкурсе на замещение должностей

научно-педагогических работников на сайте

http://tvgmu.ru/content/2673/