Заключение

Полученные данные свидетельствуют о целесообразности полноценной коррекции венозного кровотока. При этом разрезы кожи и подкожной клетчатки следует по возможности выполнять за пределами зоны трофических нарушений мягких тканей. Дополнительное иссечение измененной паравазальной клетчатки голени провоцирует развитие краевых некрозов и длительно незаживающих ран, не исключает развития трофических язв в отдаленном периоде, косметически невыгодно и поэтому нецелесообразно. Анализ результатов комплексного лечения больных с трофическими нарушениями мягких тканей нижних конечностей свидетельствует о недостаточной информативности широко применявшихся ранее с диагностической целью функциональных проб, недоучете степени изменений пораженных тканей и частичном несоответствии объема оперативного пособия фактическим сосудистым и тканевым изменениям.

Литература / References

1. *Яблоков Е.Г., Кириенко А.И., Богачев В.Ю.* Хроническая венозная недостаточность. – М.: Издательство «Берег», 1999. – 128 с.

Jablokov E.G., Kirienko A.I., Bogachev V.Ju. Hronicheskaja venoznaja nedostatoch-nost'. – M.: Izdatel'stvo «Bereg», 1999. – 128 s.

2. *Савельев В.С.* Современные направления в хирургическом лечении хронической венозной недостаточности // Флеболимфология. – 1996. – № 1. – С. 5–7.

Savel'ev V.S. Sovremennye napravlenija v hirurgicheskom lechenii hronicheskoj venoznoj nedostatochnosti // Flebolimfologija. – 1996. – № 1. – S. 5–7.

3. *Комаров И.А., Сергеев Н.А.* Модифицированный способ удаления подкожных вен по Бэбкоку // Клиническая хирургия. – 1989. – № 7. – С. 76.

Komarov I.A., Sergeev N.A. Modificirovannyj sposob udalenija podkozhnyh ven po Bjebkoku // Klinicheskaja hirurgija. – 1989. – № 7. – S. 76.

4. *Сергеев Н.А. Венэкстрактор Сергеева Н.А.* Официальный бюллетень российского агентства по патентам и товарным знакам. Полезные модели. Промышленные образцы. – 1998. – № 2. – С. 7.

Sergeev N.A. Venjekstraktor Sergeeva N.A. Oficial'nyj bjulleten' rossijskogo agentstva po patentam i tovarnym znakam. Poleznye modeli. Promyshlennye obrazcy. – 1998. – № 2. – S. 7.

5. *Комаров И.А.* Хирургическое лечение больных хронической венозной недостаточностью нижних конечностей // Хирургия. – 1982. – № 7. – С. 8–10.

Komarov I.A. Hirurgicheskoe lechenie bol'nyh hronicheskoj venoznoj nedostatochnost'ju nizhnih konechnostej // Hirurgija. – 1982. – № 7. – S. 8–10.

6. *Дубатолов Г.А.* Диагностика и особенности оперативного вмешательства при поражении венозного русла стопы и нижней трети голени у больных варикозной болезнью: Автореф. дисс. … канд. мед. наук. – Тверь, 1997. – 17 с.

Dubatolov G.A. Diagnostika i osobennosti operativnogo vmeshatel'stva pri porazhenii venoznogo rusla stopy i nizhnej treti goleni u bol'nyh varikoznoj bolezn'ju: Avtoref. diss. … kand. med. nauk. – Tver', 1997. – 17 s.

Сергеев Николай Александрович (контактное лицо) – д. м. н., доцент, заведующий кафедрой хирургических болезней ГБОУ ВПО Тверская ГМА Минздрава России. Тел. (4822) 44-47-49; e-mail: sergnicalex@ramler.ru.

УДК 616.718.42-001.5-053.9-089.844 (471.331)

С.В. Быстров[1, 2], Д.В. Федерякин[1]

ОПЫТ ТОТАЛЬНОГО ЭНДОПРОТЕЗИРОВАНИЯ И ГЕМИАРТРОПЛАСТИКИ ТАЗОБЕДРЕННОГО СУСТАВА ПРИ ОПЕРАТИВНОМ ЛЕЧЕНИИ ПЕРЕЛОМОВ ШЕЙКИ БЕДРА У ПАЦИЕНТОВ ПОЖИЛОГО И СТАРЧЕСКОГО ВОЗРАСТА В ТВЕРСКОЙ ОБЛАСТИ

[1] Кафедра хирургических болезней ФПДО ГБОУ ВПО Тверская ГМА Минздрава России
[2] Отделение травматологии ГБУЗ ОКБ г. Твери

Ретроспективный анализ 56 историй болезни пациентов травматологического отделения областной клинической больницы г. Твери пожилого и старческого возраста с переломами шейки бедра, которым выполнялось эндопротезирование либо гемиартропластика тазобедренного сустава. Обоснованы преимущества и показания к использованию метода гемиартропластики при оперативном лечении переломов шейки бедра у данной группы больных.

Ключевые слова: *перелом шейки бедра, пациенты пожилого и старческого возраста, гемиартропластика, тотальное эндопротезирование, преимущества и показания.*

TOTAL HIP REPLACEMENT AND HIP HEMIARTHROPLASTY IN SURGICAL TREATMENT OF ELDERLY AND SENILE PATIENTS WITH HIP FRACTURES IN TVER REGION

S.V. Bystrov[1, 2], D.V. Federyakin[1]

[1] Department of Surgical Diseases of Tver State Medical Academy
[2] Department of Traumatology of Regional Clinical Hospital Tver

Retrospective analysis of 56 histories of elderly and senile patients with hip fractures who underwent hip replacement or hip hemiarthroplasty in the traumatic surgery department of Tver regional hospital is presented. The article provides a rationale for the use of hemiarthroplasty in the surgical treatment of elderly and senile patients with femoral neck fractures.

Key words: *hip fracture, elderly and senile patients, hemiarthroplasty, total joint replacement, advantages.*

Введение

Переломы проксимального отдела бедра (ППОБ) являются актуальной проблемой травматологии и практического здравоохранения в связи с высокой распространенностью данных повреждений. Риску получения данных травм наиболее подвержены лица пожилого и старческого возрастов, доля которых в популяции с каждым годом увеличивается [1–3]. В настоящее время происходит рост и увеличение числа этих переломов. По данным ВОЗ, в 1990 году в мире произошел 1 миллион 700 тысяч переломов проксимального отдела бедра у лиц пожилого и старческого возраста. По прогнозам, к 2050 году количество ППОБ может составить 6 миллионов 260 тысяч в год [2, 4].

Смертность в течение первого года после травмы в данной категории больных составляет от 40 до 80% [5–8]. По мнению большинства авторов, исправить такое положение и улучшить результаты способно только раннее хирургическое лечение [2, 5, 6]. Одним из эффективных методов оперативного лечения у больных пожилого и старческого возраста с переломами шейки бедра (ПШБ) является эндопротезирование тазобедренного сустава: тотальное или однополюсное – гемиартропластика (ГАП). Летальность на первом году жизни после данного оперативного лечения составляет около 20% [6].

Первое сообщение об имплантации однополюсного протеза сделали A.T. Moore и H.R. Bohlman в 1940 году. Операции выполнялись при лечении больных именно с переломами шейки бедра [9]. В дальнейшем переломы шейки бедра остались одним из основных показаний для выполнения гемиартропластики как при первичной операции, так и при осложнениях после остеосинтеза данных переломов [10]. Изменялись лишь дизайн эндопротезов, материал для их изготовления, а также способ фиксации его в бедренной кости [10–11]. Все авторы, учитывая возможные осложнения функционирования эндопротезов, рекомендовали использовать гемиартропластику при переломах шейки бедра только у пациентов пожилого и старческого возраста [7]. Опыт подобных оперативных вмешательств, проведенных в Тверском регионе, нуждается в обобщении.

Цель работы: сравнить результаты лечения однополюсного и тотального эндопротезирования тазобедренного сустава у больных с переломами шейки бедра в Тверской области для оптимизации лечебной тактики.

Материал и методы исследования

Нами был проведен ретроспективный анализ серии случаев оперативного лечения пациентов с переломами шейки бедра с изучением их историй болезни и сравнением результатов выполненных операций гемиартропластики и тотального протезирования в 2002–2006 годах. В период с 2002 по 2006 гг. в травматологическом отделении ОКБ г. Твери было выполнено 56 операций эндопротезирования тазобедренного сустава при переломах шейки бедра. Показанием к операции являлись ПШБ II – IV типов по Garden различного срока давности (от 7 дней до 4 месяцев). По виду выполненного оперативного вмешательства все больные были разделены на две группы. В группу 1 вошли 24 пациента, которым была выполнена гемиартропластика с использованием эндопротезов фирмы АРЕТЕ (Россия). Группу 2 составили 32 пациента с тотальным протезированием тазобедренного сустава. У 27 пациентов применялись эндопротезы фирм АРЕТЕ (Россия), у 3 – Mathys (Швейцария) и у 2 – De Puy (США). Распределение больных по полу и возрасту представлено в табл. 1.

В возрасте до 75 лет было 20 пациентов (11 женщин и 9 мужчин), в возрасте старше 75 лет преобладали женщины, что является характерным для демографической ситуации в данной возрастной категории. В группе 2 были более молодые пациенты, чей средний возраст составил 73,4 года. В группе 1 средний возраст составил 76,1 года. У пациентов обеих групп имели место сопутствующие заболева-

Таблица 1

Распределение по полу и возрасту больных, перенесших гемиартропластику и тотальное эндопротезирование тазобедренного сустава

Возраст (годы)	Вид оперативного вмешательства				Всего	
	Гемиартропластика		Тотальное эндопротезирование тазобедренного сустава		абс.	%
	Мужчины	Женщины	Мужчины	Женщины		
До 60	0	0	0	0	0	0
61–75	2	9	7	2	20	35,7
76–90	7	8	6	12	33	58,9
Старше 90	0	2	0	1	3	5,4
Итого	9	19	13	15	56	100

ния: ишемическая болезнь сердца со стенокардией различных функциональных классов с недостаточностью кровообращения I–II степени (25%), гипертоническая болезнь 1–3-й стадии (27%), сахарный диабет первого и второго типов (8%), заболевания дыхательной системы (хронический бронхит, бронхиальная астма) с дыхательной недостаточностью 0–2-й степени (10%), болезни желудочно-кишечного тракта (хронические гастродуодениты, желчнокаменная болезнь) (11%), дисциркуляторная энцефалопатия (19%) (рис. 1).

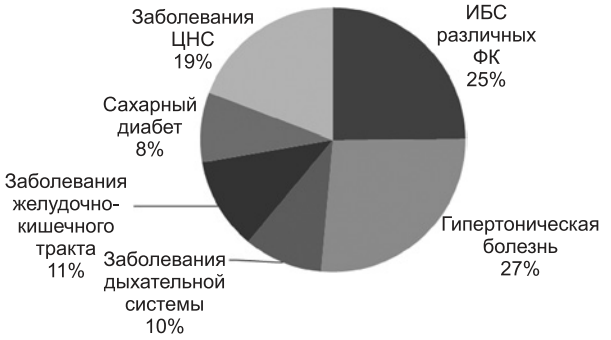

Рис. 1. Структура сопутствующей патологии у больных с переломами шейки бедра

Состояние здоровья больных в анализируемых группах оценивалось в соответствии с критериями Американской Ортопедической ассоциации. Состояние здоровья расценивалось как хорошее при наличии хронического заболевания, не требующего постоянного приема лекарственных препаратов, и предполагаемом сроке жизни более 20 лет; удовлетворительное – когда имелось хроническое заболевание, компенсированное постоянным приемом лекарственных препаратов, а предполагаемый срок жизни составлял 10–20 лет; посредственное – при имеющемся тяжелом сопутствующем заболевании в стадии компенсации, но ограничивающем активность пациента, предположительный срок жизни 5–10 лет; плохое – при наличии тяжелого сопутствующего заболевания в стадии суб- или декомпенсации, предположительный срок жизни 1–5 лет. Распределение больных сравниваемых групп по состоянию здоровья представлено на рис. 2.

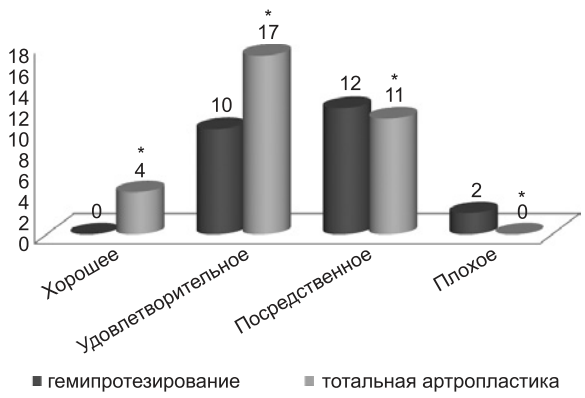

Рис. 2. Состояние здоровья пациентов сравниваемых групп

Всем 4 пациентам с хорошим состоянием здоровья было выполнено тотальное протезирование тазобедренного сустава, у пациентов с удовлетворительным его состоянием тотальная артропластика выполнялась на 42% чаще. В группе пациентов с посредственным состоянием здоровья ГАП и тотальное эндопротезирование выполнялось одинаково часто (соответственно 12 и 11 операций). У 2 больных с плохим состоянием здоровья проводилось только однополюсное протезирование.

Таким образом, в группе 1 преобладали больные с плохим и посредственным состоянием здоровья, а в группе 2 – с хорошим и удовлетворительным.

При статистической обработке результатов в выбранных группах пациентов в зависимости от характера распределения анализируемых данных применялся однофакторных дисперсионный анализ, критерий χ^2. За статистически значимые принимались различия при $P < 0,05$.

Результаты исследования

Сравнение результатов оперативного лечения двух групп пациентов проводилось по следующим критериям: время операции, суммарный объем интра- и послеоперационной кровопотери, продолжительность послеоперационного периода. Данные сравнения приведены в табл. 2

Таблица 2

Сравнительная характеристика исследуемых групп больных

Группы больных в зависимости от вида оперативного вмешательства	Критерии сравнения групп пациентов		
	Средняя продолжительность операции (мин)	Средняя величина суммарной кровопотери мл)	Средняя продолжительность послеоперационного периода (сутки)
Гемиартропластика	84 ± 5	550 ± 25	15 ± 2
Тотальная артропластика	115 ± 10*	855 ± 40*	19 ± 4*

Примечание. * отмечены достоверные различия при критерию Стьюдента ($P < 0,05$) при сравнении групп.

Обращают на себя внимание достаточно большая продолжительность операций однополюсного и тотального эндопротезирования тазобедренного сустава, а также большая средняя величина периоперационной кровопотери, которые являются следствием большой длительности операции. Продолжительность пребывания больного в отделении после операции до выписки в группе 1 была достоверно меньше, чем в сравниваемой группе пациентов (табл. 2).

В ближайшем послеоперационном периоде летальных исходов в обеих группах больных не было. Наблюдались осложнения, связанные с вынужденным постельным режимом и гиподинамией пациентов. К ним отнесены: образование поверхностных пролежней (2 случая в группе 1 и 4 – в группе 2), проксимальный тромбоз глубоких вен нижней конечности

(2 случая в группе 1 и 3 – в группе 2), гипостатическая пневмония (у 1 больного после тотального эндопротезирования). Осложнений, непосредственно связанных с функционированием эндопротеза (нагноение, вывих эндопротеза), ни в одной из групп не отмечено.

Отдаленные результаты лечения прослежены у 31 больного из 56 путем телефонного опроса или осмотра пациента. В течение 5 лет после операции в группе 1 умерло 7 больных из 11 опрошенных по причинам, не связанным с эндопротезированием. Оставшиеся 4 пациента ходили с палочкой в пределах квартиры, изредка выходя на улицу, испытывали умеренные боли при нагрузке. Одна пациентка (см. клиническое наблюдение) осмотрена с выполнением рентгенограмм. Результаты лечения по шкале D'Aubigne [3, 7] расценены как удовлетворительные.

В группе 2 в течение 5 лет умерло 6 больных из 20 опрошенных. Причиной смерти 1 пациента наиболее вероятно была тромбоэмболия легочной артерии, развившаяся через неделю после выписки из стационара. У 3 пациентов результаты лечения по шкале D'Aubigne были отличные, у 7 – хорошие и 4 – удовлетворительные. Случаев развития асептической нестабильности эндопротеза не было.

Примером успешно выполненной гемиартропластики может служить следующее наблюдение.

Больная С., 78 лет (И.Б. № 7784), пенсионерка, инвалид 3-й группы, госпитализирована в отделение 11.01.2005 г. с диагнозом: Перелом шейки левого бедра. Сопутствующие заболевания: Бронхиальная астма, гормонозависимая. ДН 1-й степени. Хроническое легочное сердце, компенсированное. Транзиторная артериальная гипертензия.

Травма произошла 30.12.04 года. При госпитализации состояние средней степени тяжести, выглядит соответственно возрасту. Телосложение правильное, питание умеренное. Кожные покровы обычной окраски, чистые. Дыхание ритмичное, ЧД 20 в 1 мин. При аускультации выслушивается жесткое дыхание, единичные сухие хрипы. Пульс 84 в 1 мин, ритмичный. Границы сердца расширены влево на 2 см. Тоны сердца приглушены, ритмичные. АД 160/90 мм рт. ст. Пульс на артериях левой нижней конечности отчетливый, чувствительность на стопе сохранена. На рентгенограмме (рис. 3) определяется аддукционный перелом шейки левой бедренной кости, трансцервикальный (B2 по AO, 3-й тип по Garden).

Проведено обследование. В клиническом анализе крови: эритроциты – 3,2×10^{12}/л, гемоглобин – 107 г/л, лейкоциты – 11,3×10^{9}/л. В лейкоцитарной формуле: эозинофилы – 1%, нейтрофилы палочкоядерные – 2%, сегментоядерные – 75%, лимфоциты – 15%, моноциты – 7%, СОЭ 12 мм/ч. В биохимическом анализе крови глюкоза венозная – 5,6 ммоль/л, мочевина – 4,5 ммоль/л, креатинин – 75,3 мкмоль/л, общий белок – 67 г/л, билирубин общий – 7,0 мкмоль/л, холестерин общий – 4,8 ммоль/л, ПТИ – 82%. На ЭКГ синусовая тахикардия, отклонение электрической оси сердца влево. Блокада правой ножки пучка Гиса. Нарушение процессов реполяризации в задней стенке левого желудочка.

После предоперационного обследования была выполнена операция эндопротезирования левого тазобедренного сустава однополюсным протезом APETE. Продолжительность операции 65 мин. В послеоперационном периоде первые сутки провела в отделении реанимации. Кровопотеря по дренажу составила 300 мл. Рентгенограммы после операции были сделаны на третьи сутки представлены на рис. 4). Отмечается перипротезный перелом большого вертела. В связи с этим активизация больной проводилась менее динамично. Выписана домой на 23-и сутки после операции с ходунками. Повторно осмотрена 23.12.11 г. Ходит по дому с палочкой, беспокоят небольшие боли в оперированном суставе при ходьбе, объем сгибания 75 градусов, отведения – 15 градусов. На рентгенограммах (рис.5) отмечает-



Рис. 3. Рентгенограмма тазобедренного сустава после травмы

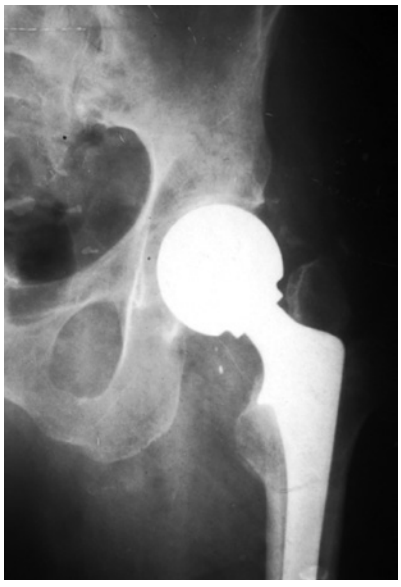

Рис. 4. Рентгенограмма тазобедренного сустава после операции



Рис. 5. Рентгенограмма тазобедренного сустава через 6 лет после операции

ся небольшая миграция ножки протеза дистально, перелом большого вертела консолидировал. Результат лечения расценен как удовлетворительный.

Представленное наблюдение иллюстрирует возможность удовлетворительного результата гемиартропластики в отдаленные сроки после травмы (на протяжении шести лет), а также демонстрирует успешный исход перипротезного перелома большого вертела бедра у пациентки пожилого возраста.

Обсуждение

Таким образом, представленный клинический материал демонстрирует очевидные преимущества однополюсного протезирования у больных с переломами шейки бедра в ближайшем послеоперационном периоде лечения сравнительно с тотальным протезиолванием. Среди них меньшая травматичность и продолжительность операции, объем суммарной кровопотери, более короткий период послеоперационного лечения в стационаре. Это свидетельствует о том, что гемиартропластика, несмотря на еще низкую распространенность в стационарах Тверской области, была и остается эффективным и экономически оправданным методом оперативного лечения больных с ПШБ. Данный метод лечения должен использоваться в любой клинике, оказывающей квалифицированную помощь пациентам с ПШБ. Тем не менее, определять показания к данному виду операции следует строго дифференцированно. Данный вид оперативного лечения показан больным пожилого и старческого возраста с посредственным и плохим состоянием здоровья и ожидаемой продолжительностью жизни до 5 лет. Пациентам с хорошим и удовлетворительным состоянием здоровья и ожидаемой продолжительностью жизни свыше 5 лет при ПШБ следует проводить тотальное протезирование тазобедренного сустава.

Заключение

Эндопротезирование тазобедренного сустава при переломе шейки бедра является эффективным способом оперативного лечения, позволяющим снизить смертность больных в течение первого года после травмы. При этом в ближайшем послеоперационном периоде гемиартропластика имеет преимущества перед тотальным протезированием тазобедренного сустава. У больных пожилого и старческого возраста с переломами шейки бедра и плохим состоянием здоровья следует выполнять однополюсное протезирование, а пациентам с хорошим и удовлетворительным состоянием здоровья – тотальное замещение тазобедренного сустава.

Литература / References

1. *Гнетецкий С.Ф.* Эндопротезирование тазобедренного сустава у лиц пожилого и старческого возраста с применением современных технологий / Материалы международной научно-практической конференции «Современные повреждения и их лечение». – М., 2010. – С. 63–64

Gneteckij S.F. Jendoprotezirovanie tazobedrennogo sustava u lic pozhilogo i starcheskogo vozrasta s primeneniem sovremennyh tehnologij / Materialy mezhdunarodnoj nauchno-prakticheskoj konferencii «Sovremennye povrezhdenija i ih lechenie». – M., 2010. – S. 63–64

2. *Загородний Н.В., Голухов Г.Н., Волна А.А.* Диагностика и лечение переломов проксимального отдела бедра у лиц пожилого и старческого возраста / Учебно-методическое пособие. – М., 2012. – 16 с.

Zagorodnij N.V., Goluhov G.N., Volna A.A. Diagnostika i lechenie perelomov proksimal'nogo otdela bedra u lic pozhilogo i starcheskogo vozrasta / Uchebno-metodicheskoe posobie. – M., 2012. – 16 s.

3. Almeda Antonio. News in hip arthroplasty // Cera News. – 2012. – № 1. – P. 7.

4. *Героева Е.В.* Новые подходы к выбору хирургической тактики лечения пожилых больных с переломами шейки бедра // Новые медицинские технологии. Новое медицинское оборудование. – 2011. – № 8. – С. 28–33.

Geroeva E.V. Novye podhody k vyboru hirurgicheskoj taktiki lechenija pozhilyh bol'nyh s perelomami shejki bedra // Novye medicinskie tehnologii. Novoe medicinskoe oborudovanie. – 2011. – № 8. – S. 28–33.

5. *Ахтямов И.Ф., Шигаев Е.С.* К вопросу о разработке «Протокола лечения пациентов с переломами проксимального отдела бедра» // Хирургия тазобедренного сустава. – 2012. – № 2. – С. 6–11.

Ahtjamov I.F., Shigaev E.S. K voprosu o razrabotke «Protokola lechenija pacientov s perelomami proksimal'nogo otdela bedra» // Hirurgija tazobedrennogo sustava. – 2012. – № 2. – S. 6–11.

6. *Гильфанов С.И.* Лечение переломов проксимального отдела бедра: автореф. дис. ... д-ра мед. наук / С.И. Гильфанов. – Ярославль, 2010. – 43 с.

Gil'fanov S.I. Lechenie perelomov proksimal'nogo otdela bedra: avtoref. dis. ... d-ra med. nauk / S.I. Gil'fanov. – Jaroslavl', 2010. – 43 s.

7. *Ключевский В.В., Гильфанов С.И., Даниляк В.В.* Эндопротезирование при переломах шейки бедра // Вестник травматологии и ортопедии им. Приорова. – 2009. – № 3. – С. 21–25.

Kljuchevskij V.V., Gil'fanov S.I., Daniljak V.V. Jendoprotezirovanie pri perelomah shejki bedra // Vestnik travmatologii i ortopedii im. Priorova. – 2009. – № 3. – S. 21–25.

8. *Родионова С.С., Колондаев А.Ф., Солод Э.И.* Комбинированное лечение переломов шейки бедра на фоне остеопороза // РМЖ. Ревматология. – 2010. – № 1. – С. 18–22.

Rodionova S.S., Kolondaev A.F., Solod Je.I. Kombinirovannoe lechenie perelomov shejki bedra na fone osteoporoza // RMZh. Revmatologija. – 2010. – № 1. – S. 18–22.

9. *Moore A.T., Bohlman H.R.* Metal hip joint: A case report // J. Bone Joint Surg. – 1943. – V. 25. – P. 688–692.

10. *Худайбегенов М.А.* Эндопротезирование при переломах шейки бедра: дисс. … канд. мед. наук. – М., 2011. – 108 с.

Hudajbegenov M.A. Jendoprotezirovanie pri perelomah shejki bedra: diss. … kand. med. nauk. – M., 2011. – 108 s.

11. *Ключевский В.В.* Хирургия повреждений. Руководство для хирургов и травматологов районных больниц. – Рыбинск, 2004. – 784 с.

Kljuchevskij V.V. Hirurgija povrezhdenij. Rukovodstvo dlja hirurgov i travmatologov rajonnyh bol'nic. – Rybinsk, 2004. – 784 s.

Быстров Сергей Викторович (контактное лицо) – ассистент кафедры хирургических болезней ФПДО ГБОУ ВПО Тверская ГМА, врач травматолог-ортопед отделения травматологии областной клинической больницы г. Твери. Тел. 8-920-686-40-46; e-mail:19bs76@mail.ru.