8. *Зиньковская Е.П.* Особенности состояния полости рта у больных эпилепсией: автореф. дис. … канд. мед. наук / Е.П. Зиньковская. – Тверь, 2007. – 23 с.

Zin'kovskaja E.P. Osobennosti sostojanija polosti rta u bol'nyh jepilepsiej: avtoref. dis. … kand. med. nauk / E.P. Zin'kovskaja. – Tver', 2007. – 23 s.

9. *Кычакова С.И.* Межзубной сосочек при хроническом гипертрофическом гингивите: автореф. дис. … канд. мед. наук / С.И. Кычакова. – Тверь, 1993. – 24 с.

Kychakova S.I. Mezhzubnoj sosochek pri hronicheskom gipertroficheskom gingivite: avtoref. dis. … kand. med. nauk / S.I. Kychakova. – Tver', 1993. – 24 s.

Честных Елена Валерьевна (контактное лицо) – к. м. н., доцент кафедры терапевтической стоматологии ГБОУ ВПО Тверская ГМА Минздрава России. Тел. (4822) 34-86-41; e-mail: elenachestnyh@mail.ru.

УДК 616.33/.34-002.44-036.87-085

С.Н. Базлов, В.В. Чернин

НОВЫЕ АСПЕКТЫ ТРАНСЭНДОСКОПИЧЕСКОГО ЛЕЧЕНИЯ РЕЦИДИВА ЯЗВЕННОЙ БОЛЕЗНИ

Кафедра факультетской терапии ГБОУ ВПО Тверская ГМА Минздрава России

Используемые в настоящее время способы лечения рецидива язвенной болезни (ЯБ) не всегда приводят к отчетливому снижению времени заживления язвенного дефекта и числа рецидивов заболевания.

Целью настоящего исследования было выяснение состояния мукозной микрофлоры гастродуоденальной зоны у больных ЯБ в различные фазы ее рецидива, определение значения дисбиотических сдвигов в ульцерогенезе, разработка новых трансэндоскопических способов лечения гастродуоденальных язв.

При обследовании 134 больных ЯБ и 10 здоровых добровольцев установлено, что при рецидиве ЯБ из периульцерозной зоны и отдаленных от язвенного дефекта участков слизистой оболочки выделяется до 28 родов и видов мукозной микрофлоры, обладающих широким спектром ферментативной активности и цитотоксичностью, что укладывается в дисбактериоз 2–3-й степени и соответствует микробиологическим параметрам инфицированного раневого процесса.

Применение для трансэндоскопической санации гастродуоденальных язв иод-лизоцима, димексид-иод-лизоцима и хитозана, обладающих бактерицидным и сорбционным действием, позволяет существенно сократить сроки рубцевания язв и восстановить нормомикробиоценоз мукозной микрофлоры в гастродуоденальной зоне.

Ключевые слова: *язвенная болезнь, мукозная микрофлора, трансэндоскопическое лечение, иод-лизоцим, димексид-иод-лизоцим, хитозан.*

NEW ASPECTS OF TRANSENDOSCOPIC TREATMENT OF RECURRENT PEPTIC ULCER DISEASE

S.N. Bazlov, V.V. Chernin

Tver State Medical Academy

Currently used methods for treatment peptic ulcer (PU) recurrence do not always lead to a clear reduction in healing time of the ulcer and the number of relapses.

The aim of this study was to determine the status of mucosal microflora in patients with gastroduodenal ulcer in the different phases of its recurrence, values of dysbiotic shifts in ulcerogenesis and development of new transendoscopic methods of gastroduodenal ulcer treatment.

In a study of 134 patients with ulcer and 10 healthy volunteers it was found that during the recurrence of ulcer 28 genera and species of mucosal microflora are detected both in periulcerous and remote areas of the ulcer mucosa with a wide range of enzymatic activity and cytotoxicity that fits in 2–3 degrees of dysbiosis and corresponds to microbiological parameters of the infected wound healing process.

Application of iodine-lysozyme, dimexide-iodo-lysozyme and chitosan with bactericidal and sorption effects by means of transendoscopic treatment of gastroduodenal ulcers can significantly reduce the time of ulcer healing and restore mucosal normomicrobiocenosis in gastroduodenal zone.

Key words: *peptic ulcer disease, mucosal microflora, transendoscopic treatment, iodine-lysozyme, dimexide-iodo-lysozyme, chitosan.*

Введение

В последние 10–15 лет наблюдается тенденция к ограничению трансэндоскопических методов терапии язвенной болезни (ЯБ). Это обусловлено главным образом появлением точки зрения, что *Helicobacter pylori* (*H. pylori*) является ведущим этиологическим и патогенетическим фактором заболевания и внедрением в практику неинвазивных методов его

эрадикации. Кроме того, сама процедура эзофагогастродуоденоскопии (ЭГДС) рассматривается как одна из возможных причин обсеменения этим микроорганизмом слизистой оболочки (СО) желудка и двенадцатиперстной кишки (ДПК).

Однако анализ данных литературы и собственные исследования [1–6] показывают, что предлагаемые способы лечения хеликобактериоза далеко не всегда приводят к отчетливому сокращению времени заживления язвенного дефекта и числа рецидивов ЯБ. Это прежде всего связано с тем, что как при парентеральном, так и при энтеральном путях введения лекарственных средств проникновению их в патологический очаг препятствует наличие грануляционно-рубцового вала в зоне язвенного дефекта. Кроме того, имеются сведения о том, что *H. pylori* является далеко не единственным представителем мукозной микробной флоры как у здоровых, так и у пациентов с заболеваниями гастродуоденальной зоны, а применяемые для его эрадикации антибактериальные препараты действуют на всю микробиоту желудочно-кишечного тракта, вызывая антибиотикоассоциированный дисбактериоз кишечника [7, 8]. При этом состояние нормомикробиоза и значение дисбактериоза пристеночной микрофлоры, включая *H. pylori*, при язвенной болезни является недостаточно изученной проблемой.

Цель исследования: выяснение состояния мукозной микрофлоры гастродуоденальной зоны (ГДЗ) у здоровых лиц и больных ЯБ в различные фазы ее рецидива, определение значения дисбиотических сдвигов в ульцерогенезе, обоснование и разработка новых трансэндоскопических способов лечения заболевания.

Материалы и методы

Общеклиническими и эндоскопическими методами обследовано 134 больных ЯБ и 10 здоровых лиц-добровольцев. Выделение и идентификация представителей мукозной микрофлоры ГДЗ проводились на кафедре микробиологии, вирусологии и иммунологии Тверской государственной медицинской академии. Оценивался качественный и количественный состав микрофлоры биоптатов СО ГДЗ здоровых лиц, периульцерозной зоны (ПУЗ) желудка и двенадцатиперстной кишки (ДПК), отдаленных от язвы участков и области рубца с учетом эндоскопических и гистологических характеристик активности ульцерозного процесса.

Все больные были разделены на четыре сопоставимые по полу и возрасту группы. Первая группа (контрольная) состояла из 32 человек, которым проводилась антибактериальная и антисекреторная терапия, соответствующая первой линии эрадикации *H. pylori* (Консенсус Маастрихт-2,3). В трех других группах применялась трансэндоскопическая санация ГДЯ иод-лизоцимом (35 пациентов – вторая группа), димексид-иод-лизоцимом (37 больных – третья группа) и хитозаном (30 пациентов – четвертая группа). Эффективность лечения оценивалась по срокам заживления язвенного дефекта, ликвидации болевого и диспептического синдромов и восстановлению нормомикробиоценоза ГДЗ.

Математическая обработка материала проводилась с использованием методов описательной и аналитической статистики. Для тестирования гипотез применяли непараметрические критерии для парных связанных выборок (критерий Уилкоксона). Нулевая гипотеза отвергалась при $p < 0,05$.

Результаты и их обсуждение

Микробиологическое изучение биоптатов из разных участков СО ГДЗ показало (рис. 1), что микроорганизмы у здоровых лиц выделялись в 90% случаев и были представлены монокультурой или сочетанием двух–четырех (в среднем 2,6) культур 12 родов и видов микроорганизмов. Из биоптатов изолировались *Streptococcus, Staphilococcus, Lactobacillus, Candida, Bacillus, Corynebacterium, Micrococcus, Enterobacteriaceae, Bacteroides, Actinomices, Neisseria spp.* и *H. pylori* в количестве от 2,54 до 4,0 lg КОЕ/г. При этом *H. pylori* выделялся в 30% случаев и в монокультуре не встречался. Спектр ферментативной активности микрофлоры здоровых лиц был узким (уреаза, гемолизин, казеиназа, РНК-аза). По 1–2 фермента выявлялось только у 1/4 полученных из биоптатов культур микроорганизмов, у остальных их не было отмечено. Цитотоксичностью выделенные штаммы микробов не обладали. Такое состояние мукозной микрофлоры ГДЗ расценивалось нами как эубиотическое.

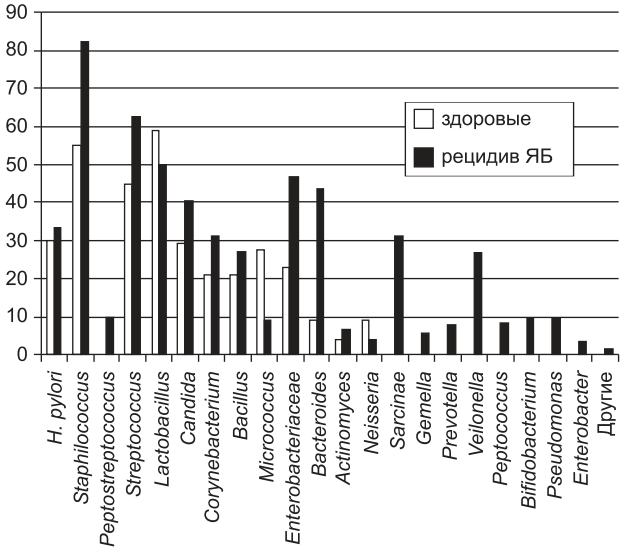

Рис. 1. Мукозная микрофлора гастродуоденальной зоны здоровых лиц и пациентов в острую фазу рецидива язвенной болезни (в %)

У пациентов в острую фазу рецидива ЯБ, когда в ГДЗ определялся язвенный дефект, дно которого было заполнено некротическими и фибриноидными наложениями, имелись признаки микрокровотечений и отчетливый воспалительный периульцерозный вал, из биоптатов СО ПУЗ выделялось до 28 родов и видов микроорганизмов в количестве 2,8–5,76 lg КОЕ/г.

Микрофлора была представлена стафилококками и стрептококками (в 82,1 и 62,51% случаев соответственно). У каждого второго пациента были обнаружены лактобациллы. У 46,9% больных выделялись бактерии семейства *Enterobacteriacae*, у 43,7% – бактероиды, у 40,6% – грибы рода *Candida*. *H. pylori* высевался в 34,4% случаев, *Bacillus, Veilonella, Corynebacterium, Sarcinae* – в 27,0–31,2%. Не чаще чем в 10% случаев встречались *Peptostreptococcus, Micrococcus, Actinomices, Neisseria, Gemela, Prevotella, Pseudomonas, Bifidobacterium, Peptococcus, Enterobacter* и другие. В подавляющем большинстве случаев выделенная микрофлора состояла из 4–6 различных культур, а в монокультуре, в том числе *H. pylori*, не встречалась. Наиболее часто имели место различные сочетания стрептококков, стафилококков, энтеробактерий, псевдомонад, лактобацилл, грибов рода *Candida* и *H. pylori*. Спектр ферментативной активности микрофлоры в эту фазу рецидива заболевания расширялся до 7 ферментов. Наиболее ферментативно активными были штаммы стафилококков (7 ферментов, коррелирующих с патогенностью), по 4–6 ферментов определялись у *Pseudomonas spp.,* грибов рода *Candida spp., Enterococcus spp*., а у остальных – по 1–3. Цитотоксичность выявлялась у половины выделенных штаммов, практически у всех родов и видов микроорганизмов.

В меньшей степени избыточный рост мукозной микрофлоры был выражен в отдаленных от язвы участках СО ГДЗ.

Такое состояние микрофлоры указывало на ее избыточный рост и, согласно предложенной нами классификации [6, 9], соответствовало преимущественно ограниченному дисбактериозу мукозной микрофлоры 3-й степени.

Одной из причин активации микрофлоры при рецидиве ЯБ, помимо наличия воспалительно-некротических изменений тканей ГДЗ, было достоверное ($p < 0,05$) снижение уровня лизоцима в СО желудка и ДПК до 0,53 ± 0,04 мкг/мл (при норме 1,27 ± 0,15 мкг/мл).

В подострую фазу рецидива заболевания по мере снижения воспалительно-некротических процессов в области язвы в микробиоценозе наблюдается уменьшение встречаемости и количества микроорганизмов с высокой ферментативной и цитотоксической активностью, что соответствует дисбактериозу 2-й степени.

В фазу рубцевания и эпителизации при заживлении язвенного дефекта микробиологические показатели СО ГДЗ соответствуют дисбактериозу 1-й степени и даже эубиозу.

Сопоставляя микрофлору, выделенную из области язвенного дефекта, с микрофлорой кожной ожоговой раны, инфицированной стафилококками, псевдомонадами, клебсиеллами, протеем, энтерококками, стрептококками и представителями других родов микроорганизмов [10], можно полагать, что в острую и подострую фазы рецидива ЯБ микробиологическая характеристика язвенного дефекта по своим параметрам подобна текущему инфицированному раневому процессу. Рассматривая с этих позиций язвенный дефект, вопрос о целесообразности его санации не вызывает сомнений.

Касаясь существующих в настоящее время фармакологических эндоскопических методов лечения ЯБ, следует отметить, что все они не позволяют провести полную санацию язвы и ПУЗ, так как используемые антибактериальные препараты и комбинированные способы местного лечения ГДЯ обладают лишь ограниченным бактерицидным эффектом и не имеют сорбционных свойств. Предлагаемые методы трансэндоскопического лечения не предусматривают глубокого проникновения препаратов в межклеточные пространства или сопряжены с определенными техническими трудностями при их инъецировании.

Все это заставляет искать новые перспективные пути трансэндоскопического лечения ГДЯ, лишенные указанных недостатков.

Дальнейшее развитие трансэндоскопической терапии ГДЯ должно, на наш взгляд, отвечать следующим требованиям: 1) каждое эндоскопическое вмешательство должно завершаться обязательной первичной обработкой язвенного дефекта по аналогии с санацией инфицированной раны; 2) применяемые средства должны обладать сорбционным действием и не подавлять местный иммунитет, способствуя развитию дисбактериоза; 3) желательной является возможность создавать «депо» препарата в тканях желудка и ДПК, что позволит сократить число эндоскопических вмешательств и существенно снизит стоимость лечения.

Одним из таких направлений, отвечающих изложенным требованиям, может стать разработанный нами способ трансэндоскопического применения иодированного лизоцима в терапии ГДЯ (Патент РФ на изобретение № 2172181 от 20.08.2001). Он основан на том, что в тканях СО ГДЗ определяется значительный дефицит лизоцима, который обладает антимикробным, противовоспалительным и иммуномодулирующим действием. Твердофазовый комплекс иодированного лизоцима представляет собой соединение лизоцима с молекулярным иодом и обладает мощным бактерицидным потенциалом и способностью отщеплять микробные тела от эпителия СО желудка и ДПК, сорбировать их, тем самым санируя язвенный дефект и ПУЗ [11].

Методика выполнения. При трансэндоскопическом обнаружении ГДЯ с помощью тефлонового катетера осуществляется прицельная обработка дефекта СО и периульцерозной зоны суспензией лизоцима (фирма «Брынцалов»), состоящей из 25 мг препарата и 5 мл дистиллированной воды. После трехминутной экспозиции на обработанный участок наносится 6 мл 50% водного раствора Люголя, что приводит к немедленному образованию твердофазового иодированного лизоцима, иммобилизирующего и сорбирующего микробные тела. Манипуляция завершается через 1 мин промыванием язвы и окружающих тканей 10 мл дистиллированной воды. Курс

лечения состоит из 3–4 манипуляций, выполняемых с интервалом в 3–4 дня до образования красного рубца. Наряду с местным лечением больные получали антисекреторные средства. Антибактериальная терапия не назначалась.

Уже однократная обработка язв твердофазовой формой иодированного лизоцима снижала обсеменение язвы и ПУЗ микроорганизмами в 100 раз, а микробиологическая картина СО области рубца и отдаленных участков ГДЗ по достижении клинико-эндоскопической ремиссии соответствовала дисбактериозу 1-й степени и даже эубиозу. При этом содержание лизоцима в биоптатах СО области рубца и отдаленных от него участков достоверно ($p < 0,05$) увеличивалось (0,93 ± 0,06 мкг/мл), приближаясь к показателям у здоровых лиц. Побочных эффектов при использовании этого метода не наблюдалось.

Сроки рубцевания язв в группе из 35 пациентов при 3–4 манипуляциях на курс сравнительно с контрольной группой из 32 больных, получавших стандартную антимикробную и антисекреторную терапию (амоксициллин 1,0 + кларитромицин 0,5 + омепразол 0,02 × 2 раза в сутки – 7 дней), были достоверно ($p < 0,05$) короче, составляя 11,23 ± 6,51 дня по сравнению с 21,23 ± 5,44 дня в контроле (рис. 2). Значительно быстрее ($p < 0,05$) исчезали и симптомы диспепсии (5,31 ± 3,24 против 10,11 ± 3,47 дня в контрольной группе).

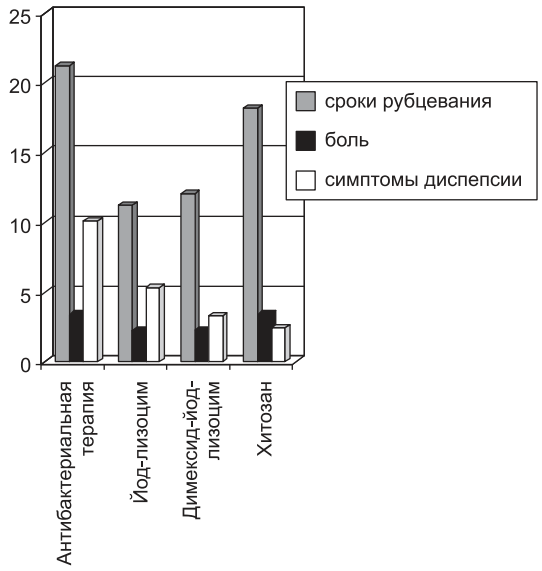

Рис. 2. Сроки рубцевания язв, ликвидации абдоминальных болей и диспепсии у больных, получавших стандартную антихеликобактерную терапию и при трансэндоскопической их санации (в днях)

С целью депонирования комплекса иод-лизоцим в тканях ГДЗ и пролонгации его действия при лечении желудочных и дуоденальных язв мы предложили включить в это соединение димексид – универсальный трансмембранный проводник практически всех известных лекарственных веществ, не влияющий отрицательно на их активность и одновременно обладающий бактерицидными, вазомодулирующими и противовоспалительными свойствами [12].

Методика выполнения. При проведении эндоскопии с обнаружением ГДЯ с помощью тефлонового катетера осуществляется прицельная обработка язвы и ПУЗ сольвантом, состоящим из 7 мл 50% димексида («Нижфарм»), 25 мг лизоцима и 3 мл водного раствора Люголя. Курс лечения состоял из 3–4 орошений через каждые 3–4 дня до образования красного рубца. Сроки рубцевания язв составили 12,06 ± 3,45 дня по сравнению с контрольной группой (21,23 ± 5,44 дня, $p < 0,05$) при стандартной эрадикационной терапии 1-й линии, а время исчезновения диспепсии сокращалось до 3,31 ± 1,56 дня по сравнению с 10,11 ± 3,47 дня в контрольной группе ($p < 0,05$) .

Еще одним новым методом санации ГДЯ стало применение хитозана (Патент РФ на изобретение № 2150271 от 13.10.1999), обладающего сорбционным, антимикробным, противовоспалительным, репаративным и иммуномодулирующим свойствами [13, 14].

Методика выполнения заключается в начальной обработке язвенного дефекта и ПУЗ через эндоскоп с помощью тефлонового катетера 3 мл 0,5% раствора новокаина в смеси с 2 мл 2% раствора лидокаина, что создает анестетический эффект смеси и улучшает микроциркуляцию. Вслед за этим вводится 10 мл 1% раствора хитозана (Компания «Хитин и Хитозан») на 0,25% растворе водной соляной кислоты. Манипуляции, проводимые 1 раз в 3–4 дня, позволили полностью зарубцевать язвенный дефект за 18,17 ± 9,74 дня, что на три дня короче срока, достигнутого в контрольной группе ($p > 0,05$). Тем не менее симптомы диспепсии при этом методе лечения исчезали достоверно ($p < 0,05$) быстрее в сравнении с контрольной группой пациентов (соответственно 2,44 ± 1,56 и 10,11 ± 3,47 дня).

Сопоставляя полученные данные, можно констатировать, что после проведенного лечения во всех группах больных была достигнута клинико-эндоскопическая ремиссия в течении ЯБ. При этом качественный и количественный состав микроорганизмов, выделенных из биоптатов СО области рубца и отдаленных от него участков, во всех группах сократился до 15 родов, прежде всего за счет наиболее ферментативно активных штаммов *Staphylococcus spp., Streptococcus spp., Bacteroides spp., Candida spp., Pseudomonas spp., Enterobacteriaceae spp., Peptostreptococcus spp.,* количество которых колебалось в пределах 1,25–4,81 lg КОЕ/г. Микроорганизмы изолировались в виде ассоциаций из 2–5 культур. Их ферментные свойства незначительно отличалась от спектра у здоровых людей, а цитотоксические свойства исчезли.

Это свидетельствует о том, что после проведенного лечения микробиологическая характеристика СО области рубца и отдаленных от него участков ГДЗ во всех группах соответствует дисбактериозу 1-й степени, а в части случаев – эубиозу. При этом наименьшие клинико-эндоскопические сроки ликвидации рецидива ЯБ и восстановления нормомикробиоценоза

были при трансэндоскопическом применении иод-лизоцима и димексид-иод-лизоцима.

Выводы

1. При рецидиве заболевания язвенный дефект и периульцерозная зона с микробиологических позиций сходны с инфицированной раной и требуют санации.
2. Трансэндоскопическая обработка гастродуоденальных язв иод-лизоцимом и хитозаном позволяет санировать язвенный дефект, не оказывая отрицательного влияния на микрофлору желудочно-кишечного тракта, а применение димексид-иод-лизоцима создает депо препарата в тканях, способствуя пролонгации его действия.
3. Трансэндоскопическая санация гастродуоденальных язв предложенными нами методами, особенно иод-лизоцимом и димексид-иод-лизоцимом, отчетливо сокращает сроки их заживления, ликвидации симптомов рецидива, дисбактериоза и восстановления нормомикробиоценоза в гастродуоденальной зоне. Это свидетельствует о рациональности широкого использования представленных методов в практике врача-эндоскописта, целесообразности трансэндоскопической санации язв как при первичном, так и при повторном эндоскопическом их обнаружении.

Литература / References

1. *Аруин Л.И., Григорьев П.Я., Исаков В.А., Яковенко Э.П.* Хронический гастрит. – Амстердам, 1993. – 362 с.

Aruin L.I., Grigor'ev P.Ja., Isakov V.A., Jakovenko Je.P. Hronicheskij gastrit. – Amsterdam, 1993. – 362 s.

2. *Базлов С.Н., Чернин В.В., Стрелец Е.В. и др.* Эффективность трансэндоскопического лечения рецидива язвенной болезни иодированным лизоцимом // Росс. журн. гастроэнтерол., гепатол., колопроктол. – 1998. – Прил. № 5: Материалы IV гастроэнтерологической недели. – С. 15.

Bazlov S.N., Chernin V.V., Strelec E.V. i dr. Jeffektivnost' transjendoskopicheskogo lechenija recidiva jazvennoj bolezni iodirovannym lizocimom // Ross. zhurn. gastrojenterol., gepatol., koloproktol. – 1998. – Pril. № 5: Materialy IV Gastrojenterologicheskoj Nedeli. – S. 15.

3. *Базлов С.Н., Червинец В.М., Чернин В.В. и др.* Мукозная флора и *Helicobacter pylori* в ульцерогенезе // Росс. журн. гастроэнтерол., гепатол., колопроктол. – 2001. – № 2. – Прил. № 13. – С. 15–16.

Bazlov S.N., Chervinec V.M., Chernin V.V. i dr. Mukoznaja flora i *Helicobacter pylori* v ul'cerogeneze //Ross. zhurn. gastrojenterol., gepatol., koloproktol. – 2001. – № 2. – Pril. № 13. – S. 15–16.

4. *Чернин В.В.* Язвенная болезнь. – Тверь: РИЦ ТГМА, 2000. – 287 с.

Chernin V.V. Jazvennaja bolezn'. – Tver': RIC TGMA, 2000. – 287 s.

5. *Чернин В.В., Червинец В.М., Бондаренко В.М., Базлов С.Н.* Язвенная болезнь, хронический гастрит и эзофагит в аспекте дисбактериоза эзофагогастродуоденальной зоны. – Тверь: Триада, 2004. – 200 с.

Chernin V.V., Chervinec V.M., Bondarenko V.M., Bazlov S.N. Jazvennaja bolezn', hronicheskij gastrit i jezofagit v aspekte disbakterioza jezofagogastroduodenal'noj zony. – Tver': Triada, 2004. – 200 s.

6. *Чернин В.В., Бондаренко В.М., Червинец В.М., Базлов С.Н.* Дисбактериоз мукозной микрофлоры эзофагогастродуоденальной зоны. – М.: МИА, 2011. – 144 с.

Chernin V.V., Bondarenko V.M., Chervinec V.M., Bazlov S.N. Disbakterioz mukoznoj mikroflory jezofagogastroduodenal'noj zony. – M.: MIA, 2011. – 144 s.

7. *Бондаренко В.М., Мацулевич Т.В.* Дисбактериоз кишечника как клинико-лабораторный синдром: современное состояние проблемы. – М.: ГЭОТАР-медиа, 2007. – 308.

Bondarenko V.M., Maculevich T.V. Disbakterioz kishechnika kak kliniko-laboratornyj sindrom: sovremennoe sostojanie problemy. – M.: GJeOTAR-media, 2007. – 308.

8. *Парфенов А.И.* Энтерология: руководство для врачей. 2-е изд., перераб. и доп. – М.: МИА, 2009. – 668 с.

Parfenov A.I. Jenterologija: rukovodstvo dlja vrachej. 2-e izd., pererab. i dop. – M.: MIA, 2009. – 668 s.

9. *Чернин В.В., Бондаренко В.М., Червинец В.М., Базлов С.Н.* Место *Helicobacter pylori* в нормомикробиоценозе и дисбактериозе мукозной микрофлоры эзофагогастродуоденальной зоны при ее воспалительных эрозивно-язвенных поражениях // Терапевт. арх. – 2012. – № 2. – С. 10–16.

Chernin V.V., Bondarenko V.M., Chervinec V.M., Bazlov S.N. Mesto *Helicobacter pylori* v normomikrobiocenoze i disbakterioze mukoznoj mikroflory jezofagogastroduodenal'noj zony pri ee vospalitel'nyh jerozivno-jazvennyh porazhenijah // Terapevt. arh. – 2012. – № 2. – S. 10–16.

10. *Спиридонова Т.Г.* Консервативное лечение ожоговых ран // Рус. мед. журн. – 2001. – Т. 9. – № 13–14 (132–133). – С. 560–561.

Spiridonova T.G. Konservativnoe lechenie ozhogovyh ran // Rus. med. zhurn. – 2001. – T. 9. – № 13–14 (132–133). – S. 560–561.

11. *Чернин В.В., Стрелец Е.В., Базлов С.Н. и др.* Патент на изобретение № 2172181 «Способ лечения рецидива гастродуоденальных язв путем трансэндоскопического применения лизоцима с молекулярным иодом». – М., 20 августа 2001.

Chernin V.V., Strelec E.V., Bazlov S.N. i dr. Patent na izobretenie № 2172181 «Sposob lechenija recidiva gastroduodenal'nyh jazv putem transjendoskopicheskogo primenenija lizocima s molekuljarnym iodom». – M., 20 avgusta 2001.

12. *Машковский М.Д.* Лекарственные средства. 14-е издание. – М: Новая волна, 2004. – Т. 1. – С. 175–176.

Mashkovskij M.D. Lekarstvennye sredstva. 14-e izdanie. – M: Novaja volna, 2004. – T. 1. – S. 175–176.

13. *Большакова Н.И., Насибов С.Н., Куклин Е.Ю., Приходько А.А.* Использование хитозана и его продуктов при воспалительных заболеваниях желудочно-кишечного тракта // Под ред. К.Г. Скрябина, Г.А. Вихоревой, В.П. Варламова. – М.: Наука, 2002. – Гл. 6. – С. 280–298.

Bol'shakova N.I., Nasibov S.N., Kuklin E.Ju., Prihod'ko A.A. Ispol'zovanie hitozana i ego produktov pri vospalitel'nyh zabolevanijah zheludochno-kishechnogo trakta // Pod red. K.G. Skrjabina, G.A. Vihorevoj, V.P. Varlamova. – M.: Nauka, 2002. – Gl. 6. – S. 280–298.

14. *Хомулло Г.В., Довгилева О.М., Петрова М.Б.* Регенерация тканей и хитозан. – Тверь: Триада, 2013. – 132 с.

Homullo G.V., Dovgileva O.M., Petrova M.B. Regeneracija tkanej i hitozan. – Tver': Triada, 2013. – 132 s.

Базлов Сергей Николаевич (контактное лицо) – к. м. н., доцент кафедры факультетской терапии ГБОУ ВПО Тверская ГМА Минздрава РФ. Тел. (4822) 34-37-65; e-mail: sergbazlov@mail.ru.