УДК 616.33-089.87-06-084

Ф.А. Бабаев[1], Г.В. Вакулин[1], А.О. Ледин[1], А.Е. Новосельцев[1], Д.Ф. Бабазаде[2]

ПРОФИЛАКТИКА И ЛЕЧЕНИЕ РАННИХ ОСЛОЖНЕНИЙ ПОСЛЕ ЛАПАРОСКОПИЧЕСКОЙ ТРУБЧАТОЙ ГАСТРЭКТОМИИ

[1]Кафедра факультетской терапии
ФГБОУ ВО Тверской государственный медицинский университет Минздрава России,
[2]ФГАОУ ВО «Российский университет дружбы народов»

Цель исследования: демонстрация возможности профилактики заворота культи желудка после лапароскопической трубчатой гастрэктомии путем одновременного выполнения оментопексии без повышения риска других осложнений. Материалы и методы. В исследование было включено 1385 пациентов (женщин – 999, мужчин – 386), перенесших лапароскопическую трубчатую гастрэктомию с оментопексией в период с апреля 2013 года по сентябрь 2017 года. Помимо непосредственных результатов оперативного лечения учитывались индекс массы тела, возраст, пол пациентов, сопутствующие заболевания и послеоперационные осложнения. Результаты. Средний возраст пациентов составил 36 лет (от 14 до 71 года). Средний индекс массы тела составлял 42,74 кг/м² (от 35 до 73 кг/м²). Двадцать один из них ранее подвергались временной обструкции желудка (banding), еще 80 пациентам в прошлом выполнялись операции на брюшной полости, в 98 случаях была выполнена симультанная холецистэктомия. Анализ послеоперационных осложнений продемонстрировал, что у трех пациентов в послеоперационном периоде наблюдалось кровотечение на фоне артериальной гипертензии и применения антикоагулянтов, всем им проводилась консервативная терапия. В одном случае имела место несостоятельность-утечка из степлерной линии. Стриктур, заворота, тромбоэмболических осложнений не отмечено, летальных исходов не было. Заключение. Лапароскопическая трубчатая гастрэктомия, выполняемая одновременно с оментопексией, обеспечивает стабилизацию задней стенки желудка и может предотвратить заворот культи желудка, который является функциональной причиной его стеноза.

Ключевые слова: *лапароскопическая трубчатая гастрэктомия, оментопексия, осложнения, заворот культи желудка.*

PREVENTION AND TREATMENT OF EARLY COMPLICATIONS AFTER LAPAROSCOPIC SLEEVE GASTRECTOMY

F.A. Babayev[1], G.V. Vakulin[1], A.O. Ledin[1], A.Ye. Novosel'tsev[1], D.F. Babazade[2]

[1]Tver State Medical University,
[2]People's Friendship University of Russia

Purpose: to demonstrate the possibility of preventing the twisting of the stomach remnant after laparoscopic sleeve gastrectomy by simultaneous omentopexy without increasing other complication rates. Materials and methods. The study included 1385 patients (women 999, men 386) who underwent laparoscopic sleeve gastrectomy with omentopexy from April 2013 to September 2017. In addition to the immediate results of surgical treatment, body mass index, age, sex of patients, comorbidities and postoperative complications were taken into account. Results. The average age of patients was 36 years (from 14 to 71 years). The average body mass index was 42,74 kg/m² (from 35 to 73 kg/m²). Twenty-one of them had previously undergone temporary gastric obstruction (banding), another 80 patients had abdominal surgery in the past, in 98 cases simultaneous cholecystectomy was performed. Analysis of postoperative complications showed that 3 patients had hemorrhage due to hypertension and anticoagulant treatment in the postoperative period, all patients were treated medically. One staple-line leakage was observed. Strictures, volvulus, thromboembolic complications were not observed, no mortalities were noted. Conclusion. Laparoscopic sleeve gastrectomy performed simultaneously with omentopexy, stabilizes the posterior stomach wall and can prevent gastric twist, which is the cause of its functional stenosis.

Key words: *laparoscopic tubular gastrectomy, omentopexy, complications, gastric twist.*

Введение

Ожирение является растущей проблемой во всем мире, и бариатрическая хирургия рассматривается как единственный вариант долгосрочного лечения. Трубчатая (рукавная) гастрэктомия была впервые описана D.S. Hess и D.W. Hess [1] как первый шаг операции выключения двенадцатиперстной кишки, а позднее стала популярной в качестве варианта первичной операции [2]. Лапароскопическая трубчатая гастрэктомия (ЛТГ) является техническим более простой операцией по сравнению с другими операциями по лечению ожирения, такими как лапароскопическое желудочное шунтирование Roux-en-Y и операция билиопанкреатического отвода (biliopancreatic diversion) с дуоденальным выключением (duodenal switch) [3], а также отличается более коротким периодом обучения хирургов. Тем не менее ЛТГ не является идеальной процедурой и имеет свои собственные осложнения.

Наиболее опасными осложнениями ЛТГ являются желудочная фистула (от 1 до 3,9%), кровотечение (<5%) и стеноз (от 2 до 5%) [4–5]. Стеноз может развиться в результате фиброза или аксиллярной ротации трубчато-резецированного желудка (заворота) – состояния, при котором весь или часть трубчато-резецированного желудка вращается вокруг анатомических осей.

Цель исследования – демонстрация возможности профилактики заворота желудка после лапароскопической трубчатой гастрэктомии путем одновременного выполнения оментопексии без повышения риска других осложнений.

Материалы и методы

Это ретроспективное исследование представляет собой многоцентровое исследование с участием клиник хирургии ожирения Турецкой Республики. Критериями для применения бариатрической хирургии был индекс массы тела (ИМТ) 40 кг/м^2 или ИМТ 35 кг/м^2 в сочетании, по меньшей мере, с одним сопутствующим состоянием, таким как артериальная гипертензия, сахарный диабет, обструктивное апноэ сна и дислипидемия (табл. 1). Все пациенты дали письменное согласие на операцию. В период с января 2008 года по сентябрь 2017 года в общей сложности 1906 пациентов подверглись ЛТГ желудка. В исследование было включено 1385 пациентов, перенесших ЛТГ желудка с оментопексией в период с апреля 2013 года по сентябрь 2017 года. У пациентов регистрировались ИМТ, возраст, пол, сопутствующие заболевания и послеоперационные осложнения. ЛТГ желудка с оментопексией выполнялась одной хирургической бригадой. В первый послеоперационный день всем пациентам рутинно проводили пробу с метиленовым синим. Профилактику тромбоэмболических осложнений с низкомолекулярными гепаринами проводили в течение 2 недель после операции.

Таблица 1

Характеристика и предоперационные сопутствующие заболевания пациентов, перенесших лапароскопическую трубчатую гастрэктомию

Характеристики	Количественные параметры
Возраст (минимум–максимум), лет	36 (14–71)
Пол, n (%):	
женщины	999 (72,1)
мужчины	386 (27,9)
ИМТ (максимум–минимум) (кг/м^2)	42,7 (30–73)
Сопутствующие состояния (n; %):	
сахарный диабет	162 (11,6)
артериальная гипертензия	245 (17,6)
обструктивное апноэ сна	98 (7,0)
гиперлипидемия	191 (13,7)

Примечание. ИМТ – индекс массы тела по Кетле; n – число больных.

Хирургическая процедура

В качестве антибиотикопрофилактики при индукции анестезии вводили цефалоспорины первого поколения (цефазолин натрия 2,0 г, внутривенно). Операция выполнялась во французском положении, и хирург располагался между ногами пациента. Эластичные чулки использовались для профилактики тромбоэмболии. Первый троакар диаметром 10 мм вводился на 3 см ниже правой подреберной области, видимым оптическим троакаром (ENDOPATH XCEL Dilating Tip Trocars, Ethicon Endo-Surgery). После того как был создан пневмоперитонеум с величиной внутриполостного давления 15 мм рт. ст. устанавливались троакары – два 5 мм, один 10 мм и один 15 мм. Печеночный ретрактор Натансона (Cook Medical Inc., Bloomington, IN) помещался в субксифоидальную область, чтобы поднять левую долю печени. Сначала желудок декомпрессировался с помощью назогастрального зонда анестезиологом, и зонд сразу удаляли для исключения «перспективы» забыть его во время резекции. Пациентам давали обратную позицию Тренделенбурга. Мобилизацию большой кривизны желудка начинали напротив Crow foot (~6 см, проксимальнее пилоруса) с устройством LigaSure 5 мм (Covidien, Mansfield, MA). Затем большую кривизну мобилизовали латерально на 1 см в поперечном направлении от угла His и от 2 до 3 см – проксимальнее пилоруса. Фундус был полностью мобилизован, включая удаление жировой группы на гастроэзофагеальном переходе. Адгезии под желудком тщательно рассекались. Буж калибра от 36 до 38 Fr вводился анестезиологом в желудок для создания желудочной трубки (рис. 1).

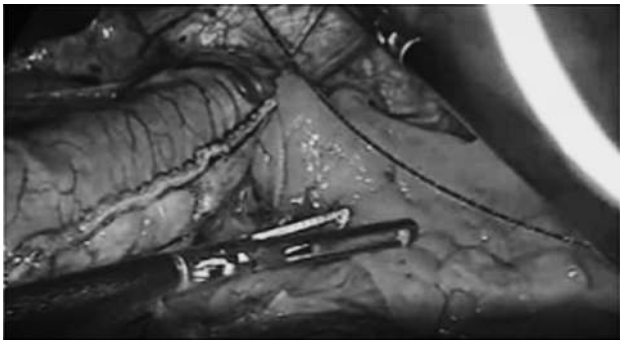

Рис. 1. Лапароскопическая трубчатая гастрэктомия (этап операции)

Затем желудок рассекали с помощью линейного стабилизированного степлера (Roticulator) с 60-миллиметровым картриджем (Echelon, Ethicon Endo-Surgery, Cincinnati, OH или Covidien), который вводился в брюшную полость через 15-мм троакар, расположенный справа. При этом боковая тракция желудка с края со стороны большой кривизны должно выполняться хорошо, чтобы получить удобства наложения степлера для формирования прямой степлерной линии. Для этого первый степлер-сшиватель накладывался в положение на 2–3 см проксимальнее пилоруса для антральной резекции желудка, а ос-

тальные степлеры затем накладывались в краниальном направлении вдоль большей кривизны желудка. Для этого для первых 3 или 4 «выстрелов» аппарата использовались зеленые картриджи (высота скоб степлеров 4,1 мм). Затем для резекции верхнего отдела желудка использовались синие картриджи (высота скоб степлера 3,5 мм).

Мы ждали 20 секунд между закрытием степлера и производили «выстрел». Приблизительно 5–6 картриджей были необходимы для завершения процедуры во всех выполненных операциях. Любые кровотечения из степлерной линии были остановлены путем наложения и усиления линии степлера с помощью клипсов. После этого мы выполнили оментопексию к большой кривизне желудка с непрерывным швом, и для модификации по нашей методике для ЛСГ мы использовали шовный материал V-Loc 30 см 3.0 Wound Closure Device (Covidien) (рис. 1, 2). Калибрующий буж при этом не вытягивали, чтобы избежать стеноза, затем буж удаляли. Сначала проводили воздушно-жидкостной тест на герметичность всего желудка и степлерной линии в том числе, а потом тест путем введения метиленового синего через калибровочный буж. После этого размешали закрытый активно аспирационный дренаж рядом со степлерной линией.

Результаты

В общей сложности 1385 пациентам выполнялась лапароскопическая трубчатая гастрэктомия с оментопексией. Женщин было 999, мужчин – 386. Средний возраст пациентов составил 36 лет (от 14 до 71 года). Средний ИМТ составлял 42,74 кг/м^2 (от 35 до 73 кг/м^2). Ранее 21 из всех пациентов подвергались временному бандажированию-обструкции желудка (gastric banding), 80 пациентов имели предшествующие операции на брюшной полости. Число пациентов, подвергшихся симультанной холецистэктомии, составило 98 (7,0%).

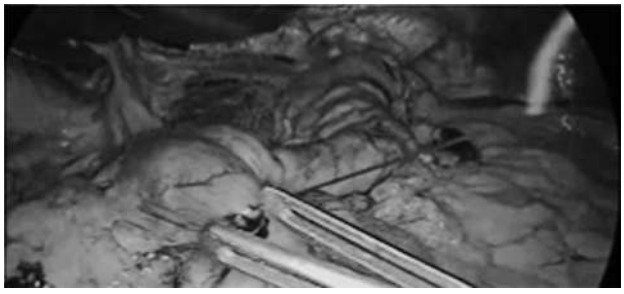

Рис. 2. Лапароскопическая трубчатая гастрэктомия с оментопексией

Пациентов с хиатальной грыжей и связанных с ними симптомов лечили с одновременным экстракорпоральным или интракорпоральным восстановлением. Все операции были выполнены лапароскопически, а среднее время операции составило 50 минут (от 28 до 75 мин). Единственное интраоперационное осложнение было связано с тем, что во время трубчатой гастрэктомии предварительно не удаленный назогастральный зонд был прошит степлером. Линия степлера была открыта ножницами. Назогастральный зонд извлекали, а открытый участок прошивали дважды с помощью 15-сантиметрового V-Loc 3,0. Положительный воздушно-жидкостной тест и тест с метиленовым синим не был отмечен ни у одного пациента.

Средняя продолжительность госпитализации составила 3,1 дня (от 2 до 20 дней). В первый послеоперационный день пациенты тестировались метиленовым синим путем введения через назогастральный зонд и наблюдения выхода через дренаж в брюшной полости. Никакой утечки не было обнаружено ни в одном случае. У трех пациентов в послеоперационном периоде наблюдалось кровотечение, ассоциированное с гипертензией и антикоагулянтным лечением. Их вели консервативно с выздоровлением. Несостоятельность степлерной линии была верифицирована путем контрастной компьютерной томографии. Была применена консервативная тактика с установлением эзофагеального стента Niti-S™ и назоеюнального катетера для энтерального питания (табл. 2).

Таблица 2

Результаты оперативного лечения больных с ожирением при использовании лапароскопической трубчатой гастрэктомии с оментопексией

Характеристики	Количественные параметры
Средняя длительность операции (максимум–минимум), мин	50 (25–75)
Средняя продолжительность госпитализации, сут	3,1
Осложнения (n; %):	
кровотечение	3 (0,2)
несостоятельность и/или фистула	1 (0,07)
стриктура	0
заворот (twist)	0
тромбоэмболия ветвей легочной артерии	0
Летальность	0

В послеоперационном периоде пациентов наблюдали, вызывая каждые 3 месяца в течение первого года и каждые 6 месяцев – в течение второго года. Все пациенты регулярно получали мультивитаминные добавки в течение первой послеоперационной недели.

Обсуждение

Многие авторы сообщили, что ЛТГ является высокоэффективной и в то же время надежной процедурой, обеспечивающей быструю и необходимую потерю веса, сравнительно с другими процедурами, популярность метода возрастает [3, 7]. Наиболее важными его преимуществами являются сохранение целостности желудочно-кишечного тракта и защи-

та от мальабсорбции. Кроме того, при необходимости он может быть преобразован в другие операции (лапароскопическое желудочное шунтирование Roux-en-Y, мини-желудочное шунтирование, дуоденальное выключение + билиопанкреатическая дайверсия). Несмотря на относительную простоту выполнения процедуры по сравнению с другими операциями, существуют и осложнения ЛТР.

Наиболее опасными осложнениями являются желудочная фистула (от 1 до 3,9%), кровотечение (<5%) и стеноз (от 2 до 5%) [4, 5]. В наших исследованиях частота фистул желудка и кровотечений составила 0,07 и 0,2% соответственно, а случаев стеноза не наблюдалось. Несостоятельность и утечка возникают, когда внутрипросветное давление превышает прочность степлерной линии. Это может быть обусловлено дефектами техники при применении метода степлерного сшивания, неправильным подбором степлеров, нарушением кровотока в культе желудка, дистальной обструкцией или плохим заживлением ран [8].

Однако для ЛТГ не существует стандартизованной техники. Был выдвинуты различные методы укрепления степлерной линии (УСЛ). В этом качестве может быть использовано дополнительное наложение швов или тканевого клея. R.S. Baker et al. [10] показали, что степлерная линии может быть ослаблена при наложении дополнительных швов. Для их укрепления также используются перикардиальные полоски [11], Peri-Strips Dry Veritas (Synovis) [12], такие биопротезные материалы, как Biodesign (Cook) [13], или абсорбируемые полимерные мембраны, такие как Seamguard (Gore) [14]. В литературе не было достигнуто консенсуса относительно предотвращения несостоятельности степлерной линии для эффективности ЛТГ.

Хирургический и радиологический дренаж и эндоскопическое стентирование включают различные методы лечения несостоятельности и кровотечений [16]. M. Gagner и J.N. Buchwald [17] пришли к выводу, что ЛТГ с абсорбируемой полимерной мембраной (Seamguard, Gore) ассоциируется с более низкой частотой несостоятельности, чем укрепляющее ушивание, перитонизация и перикардиальные полоски. Другим методом, используемым для предотвращения несостоятельности, является серо-серозное ушивание степлерной линии. В исследовании, проведенном на 310 пациентах, A. Nimeri et al. [18] оценили рутинное использование дополнительных укрепляющих швов степлерной линии. Стеноз наблюдался при интраоперационной эндоскопии у 10 пациентов (3,2%), и все случаи были устранены после удаления дополнительных укрепляющих швов. Авторы считали, что кровотечение и ишемия являются недостатками серо-серозных дополнительных швов. Однако авторами применение данного шва не было рекомендовано [19]. Функциональной причиной стеноза желудка после ЛТГ была скрученная стенка желудка (желудочный твист), что обычно происходит на уровне *incisura angularis*. Связки (ligamenti gastrophrenic, gastrosplenic, gastrocolic и gastrohepatic), которые фиксируют заднюю стенку желудка, во время операции пересекались, а нормальная анатомическая структура изменялась, при этом желудок становился мобильным, что явилось основной причиной скручивания-заворота желудка. Желудочный твист или заворот может возникать как в течение ближайших послеоперационных дней, так и месяцы спустя [20].

Другим объяснением механизма желудочного заворота является зигзагообразность линии резекции во время ЛТГ [21]. С апреля 2013 года мы начали делать оментопексию во всех случаях ЛТГ. В первую очередь нашей целью было фиксировать заднюю стенку желудка. Таким образом, ни у одного пациента, оперированного по данной методике, не развился желудочный заворот. Органического стеноза у этих пациентов также не отмечено, потому что оментопексия была выполнена при наличии в желудочной трубке зонда 36-38 Fr. Увеличения частоты кровотечений, как это описано в литературе, у наших пациентов не наблюдалось. У трех пациентов наблюдалось кровотечение на фоне артериальной гипертензии и антикоагулянтного лечения в послеоперационном периоде, остановка кровотечения всем этим пациентам была проведена консервативным методом. У пациента с ранее наложенным желудочным бандажом (gastric band) через 2 месяца после операции появилась высокая лихорадка, при контрастной компьютерной томографии у него был обнаружен интраабдоминальный абсцесс, проведено его дренирование и антибиотикотерапия. В последующем данному пациенту потребовалась лапаротомия с удовлетворительным исходом. Во время лапаротомии с помощью воздушно-жидкостного теста была обнаружена микронесостоятельность, но причина и расположение дефекта не были точно установлены. Лечение проводилось консервативное. Пациент подвергался эндоскопическому стентированию и клипированию с установлением назоеюнального катетера, лечение продолжалось в течение 6 недель.

Пациентов вызывали в послеоперационном периоде каждые 3 месяца в течение первого года и 6 месяцев в течение второго года. Все пациенты рутинно получали мультивитаминные добавки на первой послеоперационной неделе. Гастроинтестинальные жалобы (тошнота, рвота, непереносимость питательных веществ) в послеоперационном периоде уменьшились только у пациентов, которым была выполнена ЛТГ с оментопексией. C. Afaneh et al. [22] сообщили, что ЛТГ с оментопексией не снижают послеоперационную пищевую непереносимость, при этом потребность в использовании ондансетрона возрастает. Но у наших пациентов при применении ЛТГ с оментопексией отмечалось снижение использования как ондансетрона, так и других противорвотных средств.

В нашем исследовании есть некоторые ограничения: оно носит ретроспективный характер, по ряду пунктов число наблюдений статистически ограни-

чено. Мы надеемся увеличить количество пациентов в предстоящий период и сделать публикации с отражением данных.

Заключение

Лапароскопическая трубчатая гастрэктомия, сочетающаяся с оментопексией, благодаря стабилизации задней стенки желудка может предотвратить заворот желудочной трубки, что является функциональной причиной стеноза желудка. Тем не менее при такой операции возникают осложнения, такие как кровотечение и несостоятельность ушитой большой кривизны, однако доля этих осложнений невелика и не превышает данных литературы.

Литература/References

1. *Hess, D.S.* Biliopancreatic diversion with a duodenal switch / D.S. Hess, D.W. Hess // Obes Surg. – 1998. – № 8. – P. 267–282.

2. Laparoscopic sleeve gastrectomy is a safe and effective bariatric procedure for the lower BMI (35.0–43.0 kg/m^2) population / B. Gluck et al. // Obes Surg. – 2011. – Vol. 21. – P. 1168–1171.

3. Sleeve gastrectomy as sole and definitive bariatric procedure: 5-year results for weight loss and ghrelin / A. Bohdjalian et al. // Obes Surg. – 2010. – Vol. 20. – P. 535–540.

4. Complications after laparoscopic sleeve gastrectomy / P.F. Lalor et al. // Surg Obes Relat Dis. – 2008. – № 4. – P. 33–38.

5. Management options for twisted gastric tube after laparoscopic sleeve gastrectomy / M. Abd Ellatif et al. // Obes Surg. – 2017. – Vol. 27. – P. 2404–2409.

6. The second international consensus summit for sleeve gastrectomy, March 19–21, 2009. / M. Gagner et al. // Surg Obes Rel Dis. – 2009. – № 5. – P. 476–485.

7. *Brethauer, S.* Systematic review of sleeve gastrectomy as staging and primary bariatric procedure / S. Brethauer, J. Hammel, P. Schauer // Surg Obes Rel Dis. – 2009. – № 5. – P. 469–475.

8. Reinforcement does not necessarily reduce the rate of staple line leaks after sleeve gastrectomy. A review of the literature and clinical experiences / B. Chen et al. // Obes Surg. – 2009. – Vol. 19. – P. 166–172.

9. *Aggarwal, S.* Outcome of laparoscopic sleeve gastrectomy with and without staple line oversewing in morbidly obese patients: a randomized study / S. Aggarwal, A.P. Sharma, N.J. Ramaswamy // Laparoendosc Adv Surg Tech A. – 2013. – Vol. 23. – P. 895–899.

10. The science of stapling and leaks / R.S. Baker et al. // Obes Surg. – 2004. – Vol. 14. – P. 1290–1298.

11. Comparative use of different techniques for leak and bleeding prevention during laparoscopic sleeve gastrectomy: a multicenter study / S. D'Ugo et al. // Surg Obes Relat Dis. – 2014. – № 10. – P. 450–454.

12. *Shikora, S.A.* Comparison of permanent and non-permanent staple line buttressingmaterials for linear gastric staple lines during laparoscopic Roux-en-Y gastric bypass / S.A. Shikora, J.J. Kim, M.E. Tarnoff // Surg Obes Relat Dis. – 2008. – № 4. – P. 729–734.

13. *Downey, D.M.* Increased burst pressure in gastrointestinal staple-lines using reinforcement with a bioprosthetic material / D.M. Downey, J.G. Harre, J.P. Dolan // Obes Surg. – 2005. – Vol. 15. – P. 1379–1383.

14. Comparison of staple-line leakage and hemorrhage in patients undergoing laparoscopic sleeve gastrectomy with or without seamguard / T.E. Simon et al. // Am Surg. – 2011. – Vol. 77. – P. 1665–1668.

15. Reinforcing the staple line during laparoscopic sleeve gastrectomy: does it have advantages? A metaanalysis / Y.Y. Choi et al. // Obes Surg. – 2012. – Vol. 22. – P. 1206–1213.

16. *Aurora, A.R.* Sleeve gastrectomy and the risk of leak: a systematic analysis of 4,888 patients / A.R. Aurora, L. Khaitan, A.A. Saber // Surg Endosc. – 2012. – Vol. 26. – P. 1509–1515.

17. *Gagner, M.* Comparison of laparoscopic sleeve gastrectomy leak rates in four staple-line reinforcement options: a systematicreview / M. Gagner, J.N. Buchwald // Surg Obes Relat Dis. – 2014. – № 10. – P. 713–723.

18. The use of intraoperative endoscopy may decrease postoperative stenosis in laparoscopic sleeve gastrectomy / A. Nimeri et al. // Obes Surg. – 2016. – Vol. 26. – P. 1398–1401.

19. The efficacy of staple line reinforcement during laparoscopic sleeve gastrectomy: a meta-analysis of randomized controlled trials / Z. Wang et al. // Int J Surg. – 2016. – Vol. 25. – P. 145–152.

20. *Burgos, A.M.* Gastric stenosis after laparoscopic sleeve gastrectomy in morbidly obese patients / A.M. Burgos, A. Csendes, I. Braghetto // Obes Surg. – 2013. – Vol. 23. – P. 1481–1486.

21. Gastric remnant twist in the immediate postoperative period following laparoscopic sleeve gastrectomy / G. Subhas et al. // World J Gastrointest Surg. – 2015. – № 7. – P. 345–348.

22. A prospective randomized controlled trial assessing the efficacyof omentopexy during laparoscopic sleeve gastrectomy in reducing postoperative gastrointestinal symptoms / C. Afaneh et al. // Surg Endosc. – 2015. – Vol. 29. – P. 41–47.

Бабаев Фамиль Аликерам оглы (контактное лицо) – д. м. н., заведующий кафедрой факультетской хирургии ФГБОУ ВО Тверской государственный медицинский университет Минздрава России; 170100, Тверь, ул. Советская, д. 4. Тел. +7-925-866-02-69; e-mail: f_babayev@mail.ru.